



# Revista Española de Cirugía Oral y Maxilofacial

Publicación Oficial de la SECOM CyC Sociedad Española de Cirugía Oral y Maxilofacial y de Cabeza y Cuello

## Artículo Aceptado para su pre-publicación / Article Accepted for pre-publication

### Título / Title:

Retiro De Elementos De Osteosíntesis Asociadas A Cirugías De Trauma Maxilofacial En Hospital Público De Santiago De Chile. Estudio Retrospectivo De 4 Años. / Removal Of Osteosynthesis Elements Associated With Maxillofacial Trauma Surgery In A Public Hospital In Santiago, Chile. Retrospective Study Of 4 Years.

### Autores / Authors:

Mónica de la Fuente Escalona, Hilda Francisca Moris Vidal , Macarena Salas Martínez, Renato Gunckel Muñoz, Diego Lazo Pérez , Marcelo Mardones Muñoz

DOI: [10.20986/recom.2023.1445/2023](https://doi.org/10.20986/recom.2023.1445/2023)

### Instrucciones de citación para el artículo / Citation instructions for the article:

de la Fuente Escalona Mónica, Moris Vidal Hilda Francisca, Salas Martínez Macarena , Gunckel Muñoz Renato , Lazo Pérez Diego, Mardones Muñoz Marcelo. Retiro De Elementos De Osteosíntesis Asociadas A Cirugías De Trauma Maxilofacial En Hospital Público De Santiago De Chile. Estudio Retrospectivo De 4 Años. / Removal Of Osteosynthesis Elements Associated With Maxillofacial Trauma Surgery In A Public Hospital In Santiago, Chile. Retrospective Study Of 4 Years.. j.maxilo 2023. doi: 10.20986/recom.2023.1445/2023.



Este es un archivo PDF de un manuscrito inédito que ha sido aceptado para su publicación en la *Revista Española de Cirugía Oral y Maxilofacial*. Como un servicio a nuestros clientes estamos proporcionando esta primera versión del manuscrito en estado de prepublicación. El manuscrito será sometido a la corrección de estilo final, composición y revisión de la prueba resultante antes de que se publique en su forma final. Tenga en cuenta que durante el proceso de producción se pueden dar errores, lo que podría afectar el contenido final. El copyright y todos los derechos legales que se aplican al artículo pertenecen a la *Revista Española de Cirugía Oral y Maxilofacial*.

**RETIRO DE ELEMENTOS DE OSTEOSÍNTESIS ASOCIADOS A CIRUGÍAS DE TRAUMA MAXILOFACIAL EN HOSPITAL PÚBLICO DE SANTIAGO DE CHILE. ESTUDIO RETROSPECTIVO DE 4 AÑOS**

**REMOVAL OF OSTEOSYNTHESIS ELEMENTS ASSOCIATED WITH MAXILLOFACIAL TRAUMA SURGERY IN A PUBLIC HOSPITAL IN SANTIAGO, CHILE. RETROSPECTIVE STUDY OF 4 YEARS**

**Mónica de la Fuente Escalona<sup>1</sup>, Hilda Moris Vidal<sup>1</sup>, Macarena Salas Martínez<sup>1</sup>, Renato Gunckel Muñoz<sup>1,2</sup>, Diego Lazo Pérez<sup>1,2</sup> y Marcelo Mardones Muñoz<sup>1,2</sup>**

*<sup>1</sup>Servicio de Cirugía Maxilofacial. Hospital San José. Santiago, Chile. <sup>2</sup>Académico Facultad de Odontología. Universidad de Chile. Santiago, Chile*

**CORRESPONDENCIA**

Mónica de la Fuente Escalona

[monica.delafuentesc@gmail.com](mailto:monica.delafuentesc@gmail.com)

Recibido: 21-04-2023

Aceptado: 30-06-2023

**RESUMEN**

**Introducción:** El manejo quirúrgico del trauma maxilofacial implica el uso elementos de osteosíntesis (OTS) para la reducción abierta y fijación interna rígida. Sin embargo, existen razones que determinan su retiro. El objetivo de este estudio fue evaluar la prevalencia del retiro del material de osteosíntesis y sus causas en el Hospital San José de Santiago de Chile entre los años 2018 y 2021.

**Metodología:** Estudio retrospectivo descriptivo. Se seleccionaron pacientes intervenidos quirúrgicamente por trauma maxilofacial durante el periodo de 4 años. Se analizaron número de pacientes operados, edad, género, comorbilidades, sitio de fractura, cantidad

de cirugías de retiro y tiempo en posición de dichos elementos. Referente a la remoción, se obtuvo localización y etiología.

**Resultados:** Las cirugías por trauma maxilofacial correspondieron a 176; de estas, 17 (9,66 %) requirieron el retiro de OTS, retirando un total de 19 elementos. La edad promedio fue 36,5 años. El género masculino predominó sobre el femenino (3,25:1). La zona anatómica frecuente de retiro fue la mandíbula (94,7 %), especialmente el ángulo mandibular. Las principales causas fueron exposición de placa y/o tornillos y la infección del sitio quirúrgico (36,8 %). La mayoría de los retiros de OTS ocurrieron antes de los 12 meses (84 %) con un tiempo promedio en posición de 10,23 meses.

**Conclusiones:** Los resultados encontrados muestran una baja prevalencia del retiro de OTS, los hombres son los más afectados, el sitio anatómico de retiro frecuente es el hueso mandibular, las causas principales son la exposición de la placa o infección. Estos hallazgos son concordantes con lo reportado en la literatura.

**Palabras claves:** Trauma facial, fractura facial, osteosíntesis, complicaciones, cirugía maxilofacial, retiro de placa.

## ABSTRACT

**Introduction:** Surgical management of maxillofacial trauma involves the use of osteosynthesis elements (OTS) for open reduction and rigid internal fixation. However, there are reasons that determine their removal. The aim of this study was to evaluate the prevalence of osteosynthesis material removal and its causes at Hospital San José in Santiago de Chile between 2018 and 2021.

**Methodology:** Retrospective descriptive study. Patients who underwent surgery for maxillofacial trauma during the 4-year period were selected. The number of operated patients, age, gender, comorbidities, fracture site, number of removal surgeries and time in position of these elements were analyzed. Regarding removal, location and etiology were obtained.

**Results:** There were 176 surgeries for maxillofacial trauma, of which 17 (9.66 %) required the removal of OTS, removing a total of 19 elements. The average age was 36.5 years. The male gender predominated over the female (3.25:1). The frequent anatomical area of removal was the mandible (94.7 %), especially the mandibular angle. The main causes were plaque and/or screw exposure and surgical site infection (36.8 %). Most OTS removals occurred before 12 months (84 %) with an average time in position of 10.23 months.

**Conclusions:** The results found show a low prevalence of OTS removal, males are the most affected, the frequent anatomical site of removal is the mandibular bone, the main causes are plaque exposure or infection. These findings are consistent with those reported in the literature.

**Keywords:** Facial trauma, facial fracture, osteosynthesis, complications, maxillofacial surgery, plate removal.

## INTRODUCCIÓN

La reducción abierta y fijación interna rígida en el manejo del trauma maxilofacial ha sido el *gold standard* los últimos 50 años. El material ampliamente usado es el titanio, principalmente por su biocompatibilidad, resistencia a la corrosión, así como también por tratarse de un elemento que carece de reacción tisular al largo plazo<sup>1</sup>. Hay estudios que han demostrado que, dada a estas características biológicas, los elementos de osteosíntesis (OTS) pueden permanecer de manera indefinida en los pacientes<sup>2</sup>. Sin embargo, complicaciones como infección del sitio quirúrgico, exposición, fractura o molestia a la palpación de las placas podrían llevar a la necesidad de realizar el retiro de estas<sup>3,4</sup>. Hoy en día el retiro de elementos de osteosíntesis es controvertido, si bien existe la indicación del retiro de fijación interna rígida a los 3 meses como parte de los procedimientos estándar en cirugía maxilofacial<sup>5</sup>; esto está en discusión y actualmente el consenso es el retiro de estos siempre que posean sintomatología o signos clínicos asociados, pero no existe acuerdo en aquellos pacientes asintomáticos<sup>6,7</sup>. Los que argumentan a favor del retiro señalan que la

placa puede actuar como un cuerpo extraño y se deben evitar las complicaciones, mientras que los opositores recalcan su biocompatibilidad, baja tasa de complicaciones, riesgo de la anestesia general, daño a estructuras anatómicas y el costo económico que implica extraerlas<sup>8,9</sup>. Referente a la tasa retiro, estudios reportan un amplio rango que oscila entre un 7 % y un 33 %<sup>10,11</sup>.

En este sentido, en Chile no existen muchos estudios que evalúen el retiro de OTS, por lo que el objetivo del presente estudio es conocer la prevalencia y las causas de remoción de los materiales de osteosíntesis después de una cirugía de trauma maxilofacial en el Hospital San José (HSJ), con el fin de poder reducir su ocurrencia.

## **PACIENTES Y MÉTODOS**

Se realizó un estudio descriptivo retrospectivo entre enero de 2018 y diciembre de 2021 en el Hospital San José, ubicado en la ciudad de Santiago de Chile. La recolección de datos se obtuvo a partir de una revisión de los registros de las bases de pabellón quirúrgico, se revisaron un total de 607 historias clínicas, de forma previa se anonimizaron los datos de identificación como nombre, rut y número de ficha, siendo reemplazados por códigos alfanuméricos. La población incluyó todos los pacientes operados por trauma maxilofacial a cargo del equipo de Cirugía Oral y Maxilofacial del hospital en el periodo antes mencionado, correspondiendo a 197; de estos fueron excluidos 21, cuyos registros se encontraban incompletos en cuanto a edad, tratamiento o seguimiento postoperatorio. La muestra total quedó conformada por 176 pacientes.

Se consideraron las siguientes variables: número de pacientes operados, edad, género, comorbilidades, sitio de retiro de OTS, cantidad de cirugías de retiro y tiempo transcurrido entre la inserción y extracción de dichos elementos. Referente a la remoción de OTS se registró localización y etiología. La etiología del retiro fue clasificada de la siguiente manera:

1. Exposición de placa: dehiscencia de la zona quirúrgica en el territorio maxilofacial en la cavidad oral o extraoral con exposición del material de osteosíntesis, sin evidencia clínica de infección.

2. Infección: evidencia clínica de infección del sitio quirúrgico, sin exposición de material de OTS.
3. Fractura y/o desalojo de OTS: evidencia imagenológica.
4. Disestesia: alteración sensorial que cause dolor, hipoestesia y/o anestesia de la zona intervenida, no asociada a infección y/o exposición.

Los datos finales fueron incluidos y analizados en una planilla Microsoft Excel®. Para la variable edad se calculó la media con sus respectivas desviaciones estándar (DS), así como el intervalo de confianza (IC) al 95 %, y se evaluó si la edad presentaba distribución normal con test de Shapiro-Wilk (Software: stata v18). El resto de las variables son categóricas y se presentan en porcentajes. Se realizó regresión logística para evaluar el riesgo de retiro de OTS de los pacientes operados por trauma maxilofacial en relación con la edad, comorbilidades y género.

## RESULTADOS

Durante el periodo de estudio se realizaron un total 176 intervenciones correspondientes a cirugías de trauma maxilofacial, que incluyeron la instalación de elementos de osteosíntesis. De estas cirugías, 17 (9,66 %) requirieron el retiro de OTS, retirando un total de 19 elementos (Figura 1). En cuanto a la distribución por género, 13 correspondieron al género masculino (8,5 %) y 4 al femenino (16 %), dando una relación estimada de 3,25:1 (Tabla I). La edad promedio de los pacientes reintervenidos, de acuerdo con el test de Shapiro-Wilk, presentó distribución normal y fue de  $36,5 \pm 10,6$  años ( $x \pm ds$ ), con intervalo de confianza 95 % de 31,0 a 41,9. No existieron diferencias significativas al comparar la edad promedio de hombres y mujeres ( $p = 0,914$ ) (Tabla II). Referente a las comorbilidades, 11 (61,1 %) no presentaron patología sistémica asociada, 5 (29,4 %) poseían hábito tabáquico, alcohol o abuso sustancias y 1 paciente presentó hipertensión arterial (Tabla III). El año 2021 fue el periodo con mayor retiro de OTS (47,4 %), mientras que el 2020 fue el año con menor cantidad de elementos de osteosíntesis retirados (10,5 %) (Figura 2). En cuanto a la

localización anatómica del retiro OTS, el hueso más afectado fue la mandíbula en un 94,7 % de los casos, mientras que el maxilar en un 5,2 %. El sitio especialmente afectado fue el ángulo mandibular con un total de 10 retiros (52,6 %), seguido por el cuerpo mandibular y zona parasinfisiaria (15,8 %), y en último lugar el cóndilo (10,5 %) (Figura 3).

Las principales causas de retiro de OTS estuvieron asociadas a exposición de placa y/o tornillos (36,8 %) y a la infección del sitio quirúrgico (36,8 %), seguido de la disestesia (21,1 %) y en último lugar la fractura del material con un 5,3 % (Figura 4).

En relación con el tiempo en posición de la placa desde la inserción hasta el retiro, evaluado entre 0 y 48 meses, 16 OTS fueron retiradas antes de los 12 meses (84%), 2 antes de los 24 meses (11 %) y 1 posterior a los 48 meses (5 %), con un promedio de 10,23 meses en posición (Figura 5). La regresión logística que evaluó el riesgo de sufrir retiro de OTS no arrojó una relación de importancia respecto a las variables de comorbilidad y género, no obstante, encontró un riesgo dos veces mayor en el rango de edad de 31 a 50 años (Odds Ratio: 1,9), pero con IC amplio entre 0,6 y 6,0.

## DISCUSIÓN

El Hospital San José, de Santiago de Chile, forma parte de la Red de Atención del Servicio de Salud Metropolitano Norte; brinda atención de pacientes a 8 comunas de la Región Metropolitana con una población objetivo de 1.195.918 personas<sup>12</sup>. Durante el periodo de estudio se realizaron 176 intervenciones por trauma maxilofacial, cuyas fracturas fueron reducidas con placas de titanio. De estas cirugías, 17 pacientes fueron reintervenidos (9,66 %), realizando un retiro de 19 elementos de osteosíntesis. La edad promedio de los pacientes fue 36,5 años y afectó predominantemente al género masculino (13), con una relación estimada hombre-mujer de 3,25:1. Además, encontramos a través de la regresión logística que la edad influye en el riesgo de retiro de OTS, siendo casi el doble en pacientes entre 30 y 50 años. Esto coincide con la literatura científica, la cual reporta mayor afectación de hombres con un promedio de edad entre los 30 y 40 años<sup>4,6,10,13,14</sup>.

Referente al número de pacientes reintervenidos estos fueron 17 (9,66 %), una tasa menor a la reportada por varios estudios, los cuales describen una tasa mayor entre 20 % y 33 %<sup>10,11,14,15</sup>. Sin embargo, Rallis (en un estudio retrospectivo de 4 años) reportó la misma tasa (9,6 %)³; otros estudios señalaron porcentajes similares entre 5,6 % y 13,4 %<sup>4,6</sup>. En relación con las comorbilidades de los pacientes intervenidos, encontramos que si bien la mayoría no poseía patología de base, un porcentaje no menor presentaba hábito tabáquico, consumo de alcohol o uso de drogas (27,8 %). Se ha descrito que son factores que pueden afectar la reparación ósea<sup>6,8</sup>; sin embargo, la regresión logística realizada no mostró una asociación de importancia.

Respecto a la zona anatómica de retiro de OTS, el hueso más afectado fue mandíbula (94,7 %), resultado comparable a lo que relatan diferentes estudios donde posicionan a la mandíbula como la más comúnmente relacionada al retiro de elementos de osteosíntesis<sup>6,13</sup>. Además, encontramos que el 52,6 % de retiro de OTS se ubicaron en el ángulo mandibular, seguido por el cuerpo y parasíntesis (15 %), lo cual se correlaciona a lo reportado en la literatura<sup>6,15</sup>. Sin embargo, otros trabajos publicados señalan como sitios comunes al cuerpo mandibular y parasíntesis<sup>4,16</sup>.

La mandíbula es un hueso que suele afectarse en los traumas faciales; el mayor retiro de OTS puede ser explicado por las fuerzas musculares que actúan sobre ella, la acumulación de saliva o alimentos, higiene oral deficiente, la proximidad a las raíces de los dientes y la irritación constante de los tejidos circundantes. El ángulo mandibular suele presentar más complicaciones debido a la presencia muchas veces del tercer molar en la línea de fractura o a la existencia a ese nivel de una mayor fuerza biomecánica que puede causar inestabilidad y consecutivamente complicaciones<sup>14</sup>.

Sobre las causas de retiro de OTS, encontramos que la infección y la exposición de placas y/o tornillos fueron las complicaciones más asociadas (36,8 %, respectivamente). Esto es similar a lo descrito por varios autores que posicionan a la infección como la principal causa, seguida de la exposición y palpación de la placa<sup>8,13,17,18</sup>. Las causales de dicha asociación se debe múltiples factores, tales como la alteración de la irrigación por fracturas conminutas con desprendimiento del periostio, exposición del sitio fracturado al medio oral, higiene



deficiente, inestabilidad de la placa o el tiempo transcurrido entre el momento del trauma y la resolución quirúrgica<sup>8,13</sup>. En este contexto, también se describe la ubicación de biofilms sobre las placas de osteosíntesis bastantes específicos del tipo cocáceas, que se asocian a infecciones persistentes<sup>19</sup>. Otra explicación es que el material de osteosíntesis posterior a la consolidación ósea actúa como cuerpo extraño. Algunos estudios reportan que partículas de titanio liberadas al tejido, ya sea por corrosión, contaminación o desgaste sufridos principalmente durante proceso de osteosíntesis, generan a nivel celular activación de monocitos y macrófagos, liberación de mediadores de reabsorción ósea y estimulación de fibroblastos, provocando alteraciones a nivel de cicatrización ósea y respuesta inmune, sumado a una hipersensibilidad<sup>20</sup>.

En cuanto al tiempo en posición de la placa de osteosíntesis identificamos que 16 (84 %) fueron retiradas antes de los 12 meses y 2 dentro de los 24 meses. Lo anterior se asemeja a lo expuesto por múltiples autores, donde señalan que el retiro de la OTS ocurre principalmente antes de los 12 o dentro de los 24 meses post instalación<sup>3,4,7,9</sup>.

## **CONCLUSIONES**

Nuestra experiencia en este estudio retrospectivo de 4 años es que del total de cirugías por trauma maxilofacial; solo el 9,66 % tuvo que ser reintervenido para el retiro de OTS, lo que nos indica una baja prevalencia. Las principales causas del retiro de placas y tornillos de OTS fue la infección o la exposición de estas. La mayoría de las placas fueron retiradas de la mandíbula; esto se explica a que es el hueso más afectado durante los traumas maxilofaciales, por ende, se debería tener especial consideración durante la reducción y osteosíntesis de las fracturas, siendo imperante un buen seguimiento postoperatorio con el fin de evitar complicaciones que pueden llevar a una reintervención quirúrgica. Respecto a las limitantes del estudio, consideramos el tiempo o periodo de recolección de datos, pues la mayoría de los trabajos publicados abarca periodos de 10 años, lo cual les permite tener un mayor tamaño muestral. Para futuros estudios se sugiere un periodo mayor, con el fin de obtener datos más representativos.

## CONFLICTO DE INTERESES

Los autores declaran no tener conflicto de intereses con la materia de este artículo.

## FINANCIACIÓN

La presente investigación no ha recibido ayudas específicas provenientes de agencias del sector público, sector comercial o entidades sin ánimo de lucro.

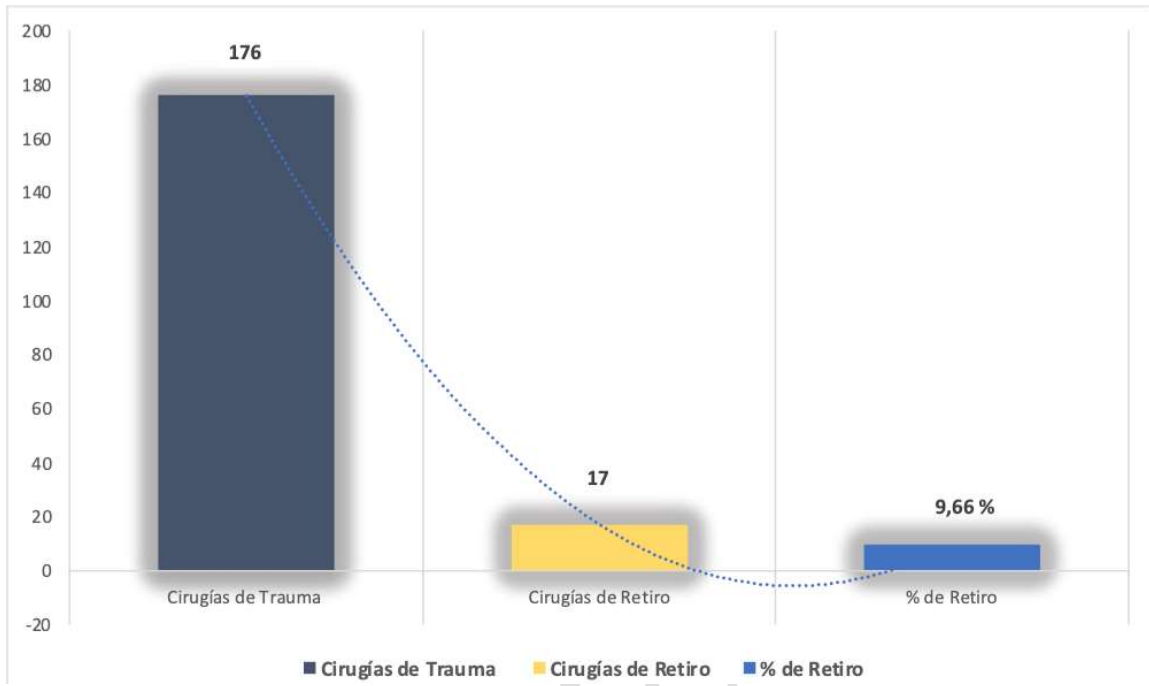
## BIBLIOGRAFÍA

1. Kolk A. Should Osteosynthesis Material in Cranio-Maxillofacial Trauma be Removed or Left In Situ? A Complication-associated Consideration. In: Complications in Cranio-Maxillofacial and Oral Surgery. Springer Nature; 2020. p. 213-20. DOI: 10.1007/978-3-030-40150-4\_10.
2. Katou F, Andoh N, Motegi K, Nagura H. Immuno-inflammatory responses in the tissue adjacent to titanium miniplates used in the treatment of mandibular fractures. J Craniomaxillofac Surg. 1996;24(3):155-62. DOI: 10.1016/S1010-5182(96)80049-7.
3. Rallis G, Mourouzis C, Papakosta V, Papanastasiou G, Zachariades N. Reasons for miniplate removal following maxillofacial trauma: a 4-year study. J Craniomaxillofac Surg. 2006;34(7):435-9. DOI: 10.1016/j.jcms.2006.07.001.
4. Pan Z, Patil PM. Titanium osteosynthesis hardware in maxillofacial trauma surgery: to remove or remain? A retrospective study. Eur J Trauma Emerg Surg. 2014;40(5):587-91. DOI: 10.1007/s00068-013-0348-5.
5. Champy M, Loddé JP, Schmitt R, Jaeger JH, Muster D. Mandibular osteosynthesis by miniature screwed plates via a buccal approach. J Maxillofac Surg. 1978;6(1):14-21. DOI: 10.1016/S0301-0503(78)80062-9.

6. O'Connell J, Murphy C, Ikeagwuani O, Adley C, Kearns G. The fate of titanium miniplates and screws used in maxillofacial surgery: a 10 year retrospective study. *Int J Oral Maxillofac Surg.* 2009;38(7):731-5. DOI: 10.1016/j.ijom.2009.02.016.
7. Mosbah MR, Oloyede D, Koppel DA, Moos KF, Stenhouse D. Miniplate removal in trauma and orthognathic surgery--a retrospective study. *Int J Oral Maxillofac Surg.* 2003;32(2):148-51. DOI: 10.1054/ijom.2002.0344.
8. Rosa JH, Villanueva NL, Sanati-Mehrzy P, Factor SH, Taub PJ. Review of Maxillofacial Hardware Complications and Indications for Salvage. *Craniomaxillofac Trauma Reconstr.* 2016;9(2):134. DOI: 10.1055/s-0035-1570074.
9. Park HC, Kim SG, Oh JS, You JS, Kim WG. Mini-plate removal in maxillofacial trauma patients during a five-year retrospective study. *J Korean Assoc Oral Maxillofac Surg.* 2016;42(4):182. DOI: 10.5125/jkaoms.2016.42.4.182.
10. Islamoglu K, Coskunfirat OK, Tetik G, Ozgentas HE. Complications and removal rates of miniplates and screws used for maxillofacial fractures. *Ann Plast Surg.* 2002;48(3):265-8. DOI: 10.1097/00000637-200203000-00006.
11. Nagase DY, Courtemanche DJ, Peters DA. Plate removal in traumatic facial fractures: 13-year practice review. *Ann Plast Surg.* 2005;55(6):608-11. DOI: 10.1097/01.sap.0000189666.13860.c0.
12. Estimaciones y proyecciones de la población de Chile 2002-2035 a nivel comunal documento metodológico [Internet]. Instituto Nacional de Estadísticas Chile; 2019. Disponible en: [https://www.ine.gob.cl/docs/default-source/proyecciones-de-poblacion/metodologia/proyecci%C3%B3n-base-2017/estimaciones-y-proyecciones-2002-2035-comunas-metodolog%C3%ADa.pdf?sfvrsn=9459d1b0\\_4](https://www.ine.gob.cl/docs/default-source/proyecciones-de-poblacion/metodologia/proyecci%C3%B3n-base-2017/estimaciones-y-proyecciones-2002-2035-comunas-metodolog%C3%ADa.pdf?sfvrsn=9459d1b0_4)
13. Aramanadka C, Kamath AT, Srikanth G, Pai D, Singla N, Daundiyal S, et al. Hardware Removal in Maxillofacial Trauma: A Retrospective Study. *ScientificWorldJournal.* 2021;2021:9947350. DOI: 10.1155/2021/9947350.
14. Thorén H, Snäll J, Kormi E, Lindqvist C, Suominen-Taipale L, Törnwall J. Symptomatic plate removal after treatment of facial fractures. *J Craniomaxillofac Surg.* 2010;38(7):505-10. DOI: 10.1016/j.jcms.2010.01.005.

15. Bakathir AA, Margasahayam MV, Al-Ismaily MI. Removal of bone plates in patients with maxillofacial trauma: a retrospective study. *Oral Surg Oral Med Oral Pathol Oral Radiol Endod.* 2008; 05(5):e32-7. DOI: 10.1016/j.tripleo.2008.01.006.
16. Pedemonte TC, Bravo VM, Yañez AN, Vargas IF, González ME. Retiro de elementos de osteosíntesis en trauma maxilofacial. *Rev Cir (Mex).* 2022;74(3):263-8. DOI: 10.35687/s2452-454920220031419.
17. Chaushu G, Manor Y, Shoshani Y, Taicher S. Risk factors contributing to symptomatic plate removal in maxillofacial trauma patients. *Plast Reconstr Surg.* 2000;105(2):521-5. DOI: 10.1097/00006534-200002000-00006.
18. Murthy AS, Lehman JA. Symptomatic plate removal in maxillofacial trauma: a review of 76 cases. *Ann Plast Surg.* 2005;55(6):603-7. DOI: 10.1097/01.sap.0000183802.38116.37.
19. Jhass AK, Johnston DA, Gulati A, Anand R, Stoodley P, Sharma S. A scanning electron microscope characterisation of biofilm on failed craniofacial osteosynthesis miniplates. *J Craniomaxillofac Surg.* 2014;42(7):e372-e378. DOI: 10.1016/j.jcms.2014.03.021.
20. Langford RJ, Frame JW. Surface analysis of titanium maxillofacial plates and screws retrieved from patients. *Int J Oral Maxillofac Surg.* 2002;31(5):511-8. DOI: 10.1054/ijom.2002.0283.

**Figura 1. Porcentaje de cirugías que requirieron retiro de OTS.**



Prepublico

**Tabla I. Total de cirugías por trauma maxilofacial y de retiro de OTS.**

	<b>Trauma maxilofacial</b>	<b>Retiro de OTS</b>	<b>% de retiro</b>
<b>Femenino</b>	25	4	16 %
<b>Masculino</b>	152	13	8,5 %
<b>Total</b>	176	17	9,66 %

Prepublicación

**Tabla II. Distribución retiro de OTS según edad.**

Intervención	Total		Media Edad	DS Edad	IC al 95 % Edad
	n	%			
Retiro de OTS	17	100	36,5	10,6	31,0 a 41,9

OTS: osteosíntesis. DS: desviación estándar. IC: intervalo de confianza.

Prepublicación

**Tabla III. Patologías sistémicas y hábitos asociadas a pacientes intervenidos para retiro de OTS.**

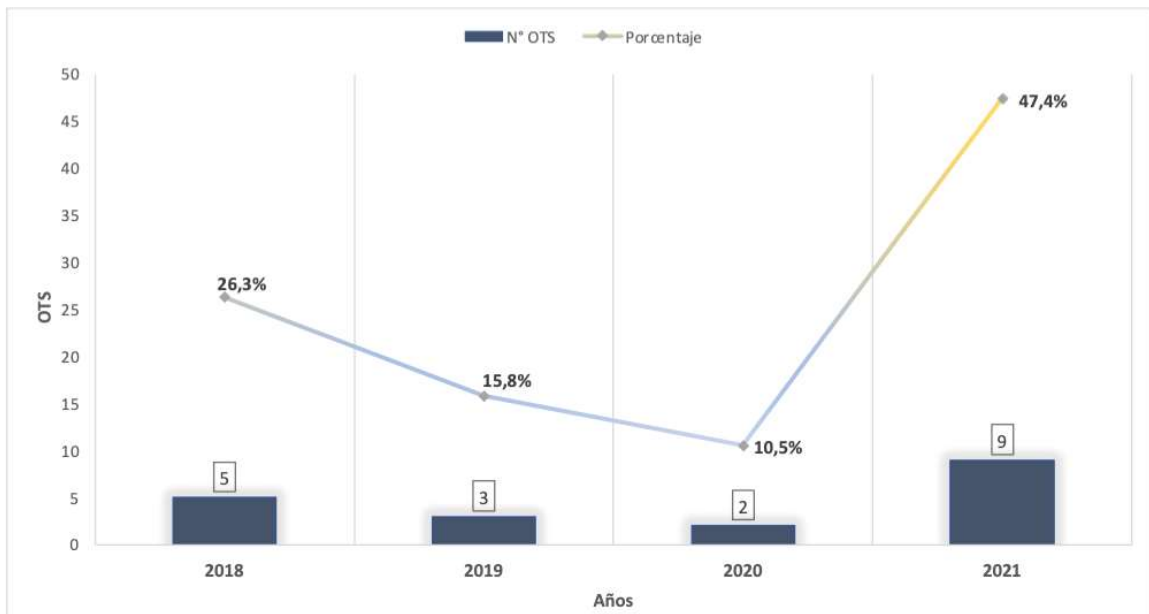
<b>Patología - Hábitos</b>	<b>n</b>	<b>Porcentaje %</b>
<b>N/A</b>	12	61,1 %
<b>Drogas, OH, tabaco</b>	5	29,4 %
<b>Hipertensión</b>	1	5,9 %
<b>Total</b>	17	100 %

OH: alcohol. N/A: ninguno.

Prepublicación

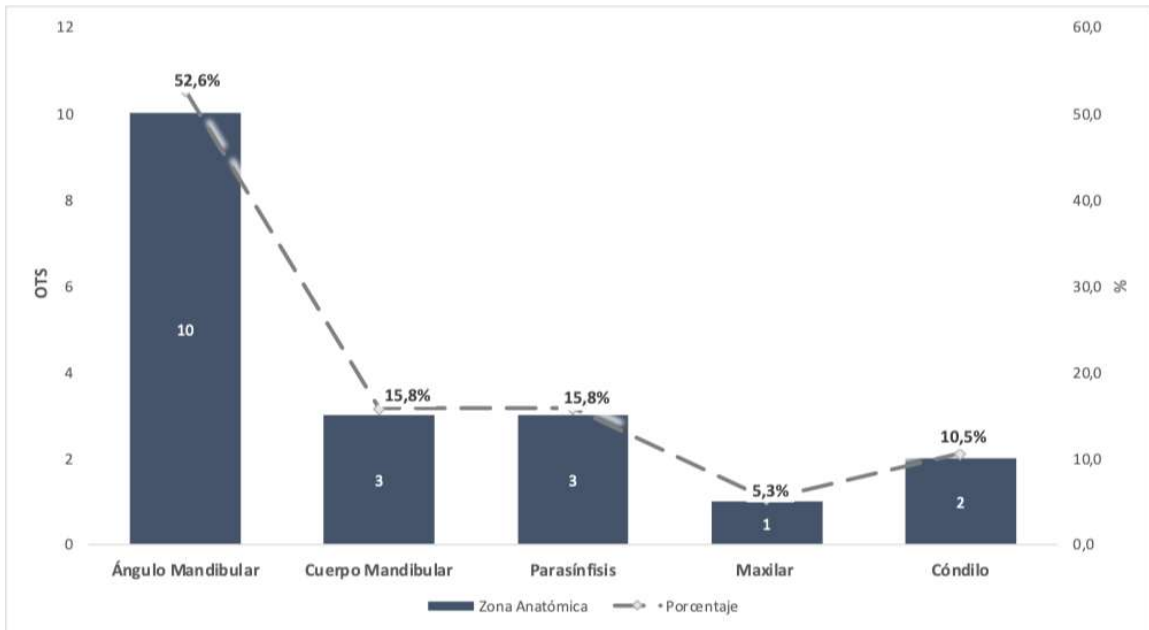


Figura 2. Retiro de OTS por año en el periodo 2018-2021.



Prepublica

Figura 3. Distribución por sitio anatómico del retiro de OTS.



Prepublicación

Figura 4. Distribución del retiro de OTS según etiología.

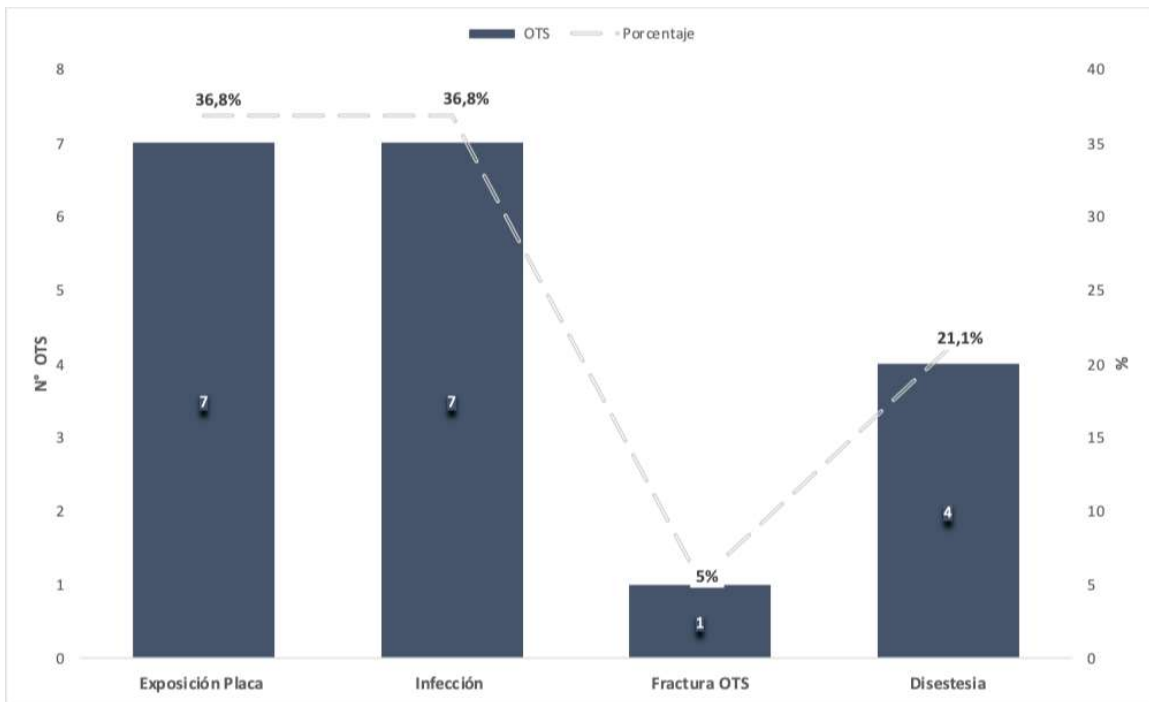


Figura 5. Retiro de OTS según tiempo en posición.

