



# Revista Española de Cirugía Oral y Maxilofacial

Publicación Oficial de la SECOM CyC Sociedad Española de Cirugía Oral y Maxilofacial y de Cabeza y Cuello

## Artículo Aceptado para su pre-publicación / Article Accepted for pre-publication

### Título / Title:

Ganglioneuroblastoma cervical gigante como causa de trastornos del sueño en niños /  
Giant cervical ganglioneuroblastoma as a cause of sleep disorders in children

### Autores / Authors:

Gonzalo Botella Casas, Marta de Lucio, Ana López Saiz, Miguel Puche Torres

DOI: [10.20986/recom.2022.1401/2022](https://doi.org/10.20986/recom.2022.1401/2022)

### Instrucciones de citación para el artículo / Citation instructions for the article:

Botella Casas Gonzalo, de Lucio Marta, López Saiz Ana , Puche Torres Miguel.  
Ganglioneuroblastoma cervical gigante como causa de trastornos del sueño en niños /  
Giant cervical ganglioneuroblastoma as a cause of sleep disorders in children. *j.maxillo*  
2022. doi: 10.20986/recom.2022.1401/2022.



Este es un archivo PDF de un manuscrito inédito que ha sido aceptado para su publicación en la *Revista Española de Cirugía Oral y Maxilofacial*. Como un servicio a nuestros clientes estamos proporcionando esta primera versión del manuscrito en estado de prepublicación. El manuscrito será sometido a la corrección de estilo final, composición y revisión de la prueba resultante antes de que se publique en su forma final. Tenga en cuenta que durante el proceso de producción se pueden dar errores, lo que podría afectar el contenido final. El copyright y todos los derechos legales que se aplican al artículo pertenecen a la *Revista Española de Cirugía Oral y Maxilofacial*.

# **GANGLIONEUROBLASTOMA CERVICAL GIGANTE COMO CAUSA DE TRASTORNOS DEL SUEÑO EN NIÑOS**

## **GIANT CERVICAL GANGLIONEUROBLASTOMA AS A CAUSE OF SLEEP DISORDERS IN CHILDREN**

**Gonzalo Botella Casas<sup>1</sup>, Marta de Lucio<sup>2</sup>, Ana López Saiz<sup>2</sup> y Miguel Puche Torres<sup>1,3</sup>**

<sup>1</sup>*Servicio de Cirugía Maxilofacial. Hospital Clínico Universitario de Valencia. España.*

<sup>2</sup>*Servicio de Cirugía Pediátrica. Hospital Clínico Universitario de Valencia. España.*

<sup>3</sup>*Departamento de Cirugía. Universidad de Valencia. España*

### **CORRESPONDENCIA:**

Gonzalo Botella Casas

gonzalobotellacasas@gmail.com

Recibido: 12-10-2022

Aceptado: 02-11-2022

### **RESUMEN**

El ganglioneuroblastoma es un tumor derivado de los neuroblastos, generalmente originado a partir de estructuras simpáticas, típicamente localizado en la glándula suprarrenal. En este artículo presentamos un caso excepcional de una paciente de 6 años con un ganglioneuroblastoma cervical que desarrolló trastornos del sueño derivados de la compresión de la vía aérea desde su primer año de vida.

**Palabras clave:** Ganglioneuroblastoma, tumor, cervical, trastornos del sueño.

### **ABSTRACT**

Ganglioneuroblastoma is a tumor derived from neuroblasts, generally related to sympathetic structures, which is usually located in the adrenal gland. In this article, we present a rare case of a patient with cervical ganglioneuroblastoma, who developed sleep disorders since the first year of life due to compression of the airway.

**Keywords:** Ganglioneuroblastoma, tumor, cervical, sleep disorders.

## INTRODUCCIÓN

Los trastornos del sueño, como el síndrome de apnea obstructiva del sueño (SAOS), son relativamente prevalentes durante la infancia (1-3 %), teniendo un origen multifactorial. Los factores fisiopatológicos que están relacionados se pueden dividir en: factores craneofaciales anatómicos que deriven en una estenosis del tracto respiratorio superior (mandíbula pequeña, lengua grande o retroposicionada, depósitos grasos faríngeos aumentados, hipertrofia de tejidos linfoides, sobre todo adenoides y amígdalas, hipertrofia de los cornetes inferiores o septo nasal desviado) y factores que favorecen el colapso de la vía aérea (un tono muscular anormal, inflamaciones locales, alteración de los reflejos neurológicos de los músculos del tracto respiratorio superior o la predisposición genética).

Las masas cervicales en la infancia, que también pueden ser la causa de un SAOS, se pueden dividir según su origen en 3 categorías: congénitas, inflamatorias o neoplásicas, siendo la mayor parte de estas últimas de origen benigno<sup>1</sup>.

El objetivo de este caso clínico es destacar las alteraciones del sueño y los problemas respiratorios en niños como síntoma de tumores neuroblásticos.

## CASO CLÍNICO

Una niña de 6 años de edad acudió a la consulta de cirugía pediátrica por una masa cervical de crecimiento lento advertida 3 semanas antes. La paciente no refería fiebre, sudores o pérdida de peso, pero los padres sí describían ronquidos y apneas durante el sueño desde los 3 meses de edad. Debido a la sospecha de un trastorno obstructivo

del sueño, se le realizó un año antes una polisomnografía, llegando al diagnóstico de SAOS sin signos de hipertrofia amigdalina. La paciente había empleado desde entonces un dispositivo de avance mandibular con una mejoría leve.

Se le realizó un estudio cervical ecográfico que mostró una masa hipocóica superior a 7 cm en el lado izquierdo, que cruzaba la línea media y presentaba calcificaciones en su interior (Figura 1). La masa provocaba un desplazamiento de la tráquea y los grandes vasos hacia la derecha. Mediante una RM se observaron septos en su interior en ausencia de otras adenopatías cervicales. Se realizó una gammagrafía con metayodobencilguanidina (MIBG) que descartó otras lesiones además de la cervical. Los análisis sanguíneos mostraron una elevación de enolasa (20,9 ng/ml, siendo los valores normales hasta 16,3 ng/ml) con un hemograma normal.

Se realizó entonces una biopsia de la lesión bajo anestesia general con la que se llegó al diagnóstico de ganglioneuroblastoma sin amplificaciones de N-myc.

Se contactó con el servicio de cirugía maxilofacial para llevar a cabo una exéresis de la lesión de forma conjunta con el servicio de cirugía pediátrica bajo monitorización neurofisiológica. Se realizó una cervicotomía lateral, hallando una masa de 8 cm que rodeaba la carótida común, interna y externa izquierda, así como la vena yugular ipsilateral (Figura 2). El tumor estaba en contacto con los pares craneales XI y XII y adherido a la base del cráneo. Durante la cirugía la cadena simpática, implicada en el tumor, hubo de ser seccionada proximal y distalmente a la masa para su exéresis. Mediante la monitorización neurofisiológica se confirmó que no fueron dañados otros nervios.

El estudio anatomopatológico de la masa extirpada confirmó el diagnóstico de ganglioneuroblastoma sin extensión nodal y una biopsia de médula ósea realizada de forma intraoperatoria descartó la extensión medular.

En el seguimiento, la paciente presentó inicialmente una leve disfonía y disfagia que desaparecieron progresivamente. Desde la intervención la paciente no ha sufrido ninguna alteración del sueño ni presenta alteraciones de la simetría facial, con una posición de la úvula centrada y una función lingual correcta. La paciente presenta una leve ptosis y miosis izquierdas. En la revisión 10 meses después la cirugía mediante RM y ecografía cervical no se han hallado restos ni recidivas del tumor.

## DISCUSIÓN

Los tumores neuroblásticos son masas sólidas derivadas de los neuroblastos (precursores indiferenciados del sistema nervioso simpático) y corresponden al tumor más frecuente durante el primer año de vida, así como al tercero en toda la infancia<sup>2</sup>. Su localización cervical es infrecuente (2-5 %), pero pueden ser causa de SAOS en la infancia<sup>3</sup>, apareciendo el 80 % de ellos en el abdomen y el 10-15 % a nivel torácico<sup>4</sup>.

Se trata de un grupo heterogéneo de tumores de origen embrionario que se puede dividir en 4 categorías según la proporción de neuroblastos inmaduros y gangliocitos maduros: neuroblastoma, ganglioneuroblastoma (dentro de los cuales distinguimos entre las variantes entremezclada y nodular, teniendo la primera de ellas un mejor pronóstico) y ganglioneuroma<sup>2,5</sup>. Estas cuatro categorías se pueden organizar en cuatro grados según su tamaño y la existencia de metástasis. Existe un quinto grado que engloba a los pacientes de menos de un año de edad, el IV especial (IVs), cuyo pronóstico es favorable independientemente del tamaño o la presencia de metástasis<sup>5,6</sup>.

La edad media de diagnóstico son los 12 meses, presentando síntomas la práctica totalidad de los pacientes antes de los 6 años<sup>7</sup>.

Al diagnóstico de estos tumores se llega mediante técnicas de imagen y el análisis anatomopatológico, pero ciertos síntomas como la heterocromía del iris o el síndrome de Horner están altamente asociados con esta enfermedad<sup>7</sup>. Clínicamente es frecuente que se presenten como masas cervicales palpables asintomáticas o que existan síntomas derivados de la compresión de estructuras cervicales como pares craneales, nervios simpáticos, el tracto digestivo o la vía aérea, derivando esto último en la presencia de ronquidos o distrés respiratorio. Es posible también la existencia de disfagia o aspiraciones de alimentos por la compresión faríngea<sup>4</sup>.

A nivel analítico, la elevación de la lactatodeshidrogenasa (LDH), la ferritina o la presencia de mutaciones en N-myc están relacionados con un peor pronóstico, a diferencia de la elevación de catecolaminas<sup>2</sup>, si bien estas, junto con la metayodobencilguanidina (MIBG) y la resonancia magnética (RM), son útiles para el

seguimiento.

El tratamiento de los tumores neuroblásticos se realiza con cirugía en todos los estadios, aunque en los estadios III y IV se recomienda asociar otras terapias como la radioterapia (RT) o la quimioterapia (QT)<sup>5,8</sup>.

La ausencia de enfermedad durante dos años se considera un signo de curación, a pesar de que se han descrito recidivas después de más de una década<sup>5,6</sup>.

Existe escasa literatura en referencia a las características clínicas y biológicas de los tumores neuroblásticos cervicales dada su escasez, por lo que consideramos importante comunicar nuestra experiencia en este caso.

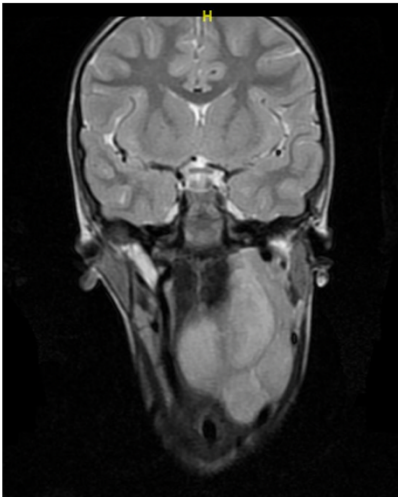
## **BIBLIOGRAFÍA**

1. Manjaly JG, Alexander VRC, Pepper CM, Ifeacho SN, Hewitt RJ, Hartley BEJ. Primary cervical ganglioneuroblastoma. *Int J Pediatr Otorhinolaryngol*. 2015;79(7):1007-12. DOI: 10.1016/j.ijporl.2015.04.012.
2. Moukheiber AK, Nicollas R, Roman S, Coze C, Triglia JM. Primary pediatric neuroblastic tumors of the neck. *Int J Pediatr Otorhinolaryngol*. 2001;60(2):155-61. DOI: 10.1016/S0165-5876(01)00499-2.
3. Lu D, Liu J, Chen Y, Chen F, Yang H. Primary cervical ganglioneuroblastoma: A case report. *Medicine (Baltimore)*. 2018;97(12):e0090. DOI: 10.1097/MD.00000000000010090.
4. Haddad M, Triglia JM, Helardot P, Couanet D, Gauthier F, Neuenschwander S, et al. Localized cervical neuroblastoma: prevention of surgical complications. *Int J Pediatr Otorhinolaryngol*. 2003;67(12):1361-7. DOI: 10.1016/j.ijporl.2003.08.046.
5. Roald B, Cancer HS, Shimada H, Ambros IM, Dehner LP, Hata JI, et al. The International Neuroblastoma Pathology Classification (the Shimada system). *Cancer*. 1999;86(2):364-72. DOI: 10.1002/(SICI)1097-0142(19990715)86:2<364::AID-CNCR21>3.0.CO;2-7.
6. Jafe N. Neuroblastoma: review of the literature and an examination of factors contributing to its enigmatic character. *Cancer Treat Rev*. 1976;3(2):61-82. DOI: 10.1016/S0305-7372(76)80005-9.

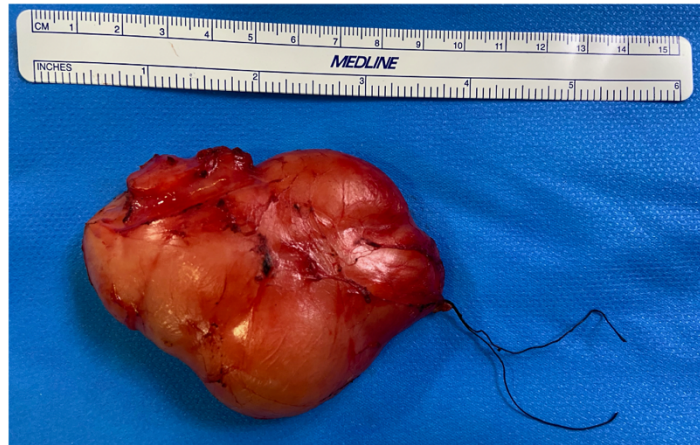7. Jackson JR, Tran HC, Stein JE, Shimada H, Patel AM, Marachelian A, et al. The clinical management and outcomes of cervical neuroblastic tumors. *J Surg Res.* 2016;204(1):109-13. DOI: 10.1016/j.jss.2016.04.030.
8. Whittle SB, Smith V, Doherty E, Zhao S, McCarty S, Zage PE. Overview and recent advances in the treatment of neuroblastoma. *Expert Rev Anticancer Ther.* 2017;17(4):369-86. DOI: 10.1080/14737140.2017.1285230.

Prepublicación

Figura 1. A: Estudio con RM. B: Tumor de 8,5 cm tras excisión.



(A)



(B)



**Figura 2. Disección cervical con exposición del ganglioneuroblastoma. Flecha superior izquierda: arteria carótida común. Flecha central: tumor. Flecha inferior izquierda: nervio vago. Flecha superior derecha: nervio hipogloso. Flecha inferior derecha: nervio espinal.**

