



Revista Española de Cirugía Oral y Maxilofacial

Publicación Oficial de la SECOM CyC Sociedad Española de Cirugía Oral y Maxilofacial y de Cabeza y Cuello

Artículo Aceptado para su pre-publicación / Article Accepted for pre-publication

Título / Title:

Epignatus: manejo quirúrgico y multidisciplinar. Un caso clínico. / Epignathus: surgical and multidisciplinary management. A case report.

Autores / Authors:

Borja Sánchez Montañés, Montserrat Munill Ferrer, Jennifer Ruiz Casas, María Socorro Bescós Atin

DOI: [10.20986/recom.2023.1397/2022](https://doi.org/10.20986/recom.2023.1397/2022)

Instrucciones de citación para el artículo / Citation instructions for the article:

Sánchez Montañés Borja, Munill Ferrer Montserrat, Ruiz Casas Jennifer, Bescós Atin María Socorro. Epignatus: manejo quirúrgico y multidisciplinar. Un caso clínico. / Epignathus: surgical and multidisciplinary management. A case report.. j.maxilo 2023. doi: 10.20986/recom.2023.1397/2022.



Este es un archivo PDF de un manuscrito inédito que ha sido aceptado para su publicación en la *Revista Española de Cirugía Oral y Maxilofacial*. Como un servicio a nuestros clientes estamos proporcionando esta primera versión del manuscrito en estado de prepublicación. El manuscrito será sometido a la corrección de estilo final, composición y revisión de la prueba resultante antes de que se publique en su forma final. Tenga en cuenta que durante el proceso de producción se pueden dar errores, lo que podría afectar el contenido final. El copyright y todos los derechos legales que se aplican al artículo pertenecen a la *Revista Española de Cirugía Oral y Maxilofacial*.

EPIGNATUS: MANEJO QUIRÚRGICO Y MULTIDISCIPLINAR. UN CASO CLÍNICO

EPIGNATHUS: SURGICAL AND MULTIDISCIPLINARY MANAGEMENT. A CASE REPORT

Borja Sánchez Montañés, Montserrat Munill Ferrer, Jennifer Ruíz Casas y María Socorro Bescòs Atín

Servicio de Cirugía Oral y Maxilofacial. Hospital Universitario Vall d'Hebron. Barcelona, España

CORRESPONDENCIA:

Borja Sánchez Montañés

drborjasanchez@gmail.com

Recibido: 20-09-2022

Aceptado: 10-01-2023

RESUMEN

El epignatus es una forma poco frecuente de teratoma que puede localizarse en cualquier punto de la cavidad oral o faríngea. Son tumores con una elevada mortalidad debido a la obstrucción severa de vía aérea que producen, por lo que el diagnóstico prenatal es importante para establecer un plan terapéutico. El procedimiento *ex-utero intrapartum treatment*, o EXIT, es el método *gold standard* que permite asegurar la vía aérea de estos pacientes. La resección del tumor debe ser precoz y completa, ya que posee valor pronóstico. Existen numerosas patologías y secuelas derivadas del epignatus, la mayoría de ellas debido al efecto de masa que produce durante el desarrollo. Algunas de ellas incluyen fisura palatina, micrognatia o discrepancia anteroposterior mandibulomaxilar con mordida abierta anterior. Describimos este caso con el fin de remarcar la importancia del tratamiento quirúrgico del epignatus, y mostrar el complejo manejo multidisciplinar que se realizó para esta patología tan infrecuente. Además de ello, se proponen maneras de mejorar dicha cirugía, como la implementación de modelos estereolitográficos o reconstrucción virtual tridimensional (3D).

Palabras clave: Epignathus, teratoma oral, EXIT, RMN fetal, obstrucción vía aérea, fisura palatina, cirugía maxilofacial pediátrica.

ABSTRACT

Epignathus are a rare presentation of congenital teratomas. As they arise from the oral cavity and pharynx they often cause severe airway obstruction leading to high mortality rates. Therefore, prenatal diagnosis is essential to establish a treatment plan. The “ex-utero intrapartum treatment” or EXIT is the gold standard procedure to ensure the upper airway flow. If feasible, early complete resection should be performed as it plays a key role in the prognosis. Several malformations are related to epignathus, most of them due to the mass effect of the epignathus growth during fetal development. Some of them include cleft palate, micrognathia or anterior-posterior maxillomandibular discrepancy with open bite. We report this case to highlight the importance of an optimal surgical treatment for epignathus, and to describe an example of the complex multidisciplinary management needed for this rare entity. Furthermore, we also propose some techniques that could be implemented to improve the surgical outcomes, like stereolithographic models or virtual three-dimensional reconstruction (3D).

Keywords: Epignathus, oral teratoma, EXIT, fetal MRI, airway obstruction, cleft palate, pediatric maxillofacial surgery.

INTRODUCCIÓN

Los teratomas son tumores histológicamente heterogéneos, generalmente benignos, cuyo tejido es derivado de las tres capas germinales: endodermo, mesodermo y ectodermo. De acuerdo con su localización, se clasifican en gonadales o extragonadales. Los teratomas extragonadales se ubican en la línea media de diferentes áreas; una de ellas corresponde a cabeza y cuello, aunque también existen en el retroperitoneo, mediastino, área sacrocoxígea o región pineal, entre otras¹. Asimismo, numerosos estudios retrospectivos apuntan a los teratomas congénitos como uno de los tumores más frecuentes en la época neonatal, junto con las lesiones vasculares o los neuroblastomas².

El término “epignatus” engloba los teratomas congénitos localizados en la cavidad oral y faríngea. La incidencia global de todos los teratomas congénitos es de 1/4000, de los cuales solo el 2-4 % de todos ellos corresponden a epignatus o teratomas orales³. Este tipo de tumores representan un gran reto terapéutico debido a la obstrucción de vía aérea desde el nacimiento, provocando mortalidades que ascienden hasta el 80-100 % de casos⁴.

Aunque el tratamiento de estos tumores es esencialmente quirúrgico, su manejo comienza con el diagnóstico prenatal. Dicho diagnóstico permitirá idear un plan terapéutico multidisciplinar que engloba distintas especialidades médicas para tratar el epignatus. Este plan incluirá desde el manejo ginecológico de sus complicaciones intrauterinas, hasta el manejo de la vía aérea, la cirugía de resección y posteriormente sus secuelas.

CASO CLÍNICO

Se trata de una paciente de 33 años, sin antecedentes patológicos, primípara, la cual es diagnosticada mediante ecografía del segundo trimestre de tumoración sólida proveniente de cavidad oral. Esta lesión comportaba un aumento del líquido amniótico en el saco gestacional por dificultad de su drenaje a través de la cavidad oral. Dicha complicación de polihidramnios está presente de manera frecuente en los epignatus prenatales, y en ocasiones requiere de amniocentesis descompresivas, como fue el caso de nuestra paciente.

Con la presencia de esta tumoración orofacial y sospecha prenatal de teratoma oral, se decidió realizar una resonancia magnética nuclear (RMN) en la trigésimo segunda semana (Figura 1). La RMN fetal es una prueba fiable que permite tanto caracterizar el patrón sólido quístico del teratoma como delimitar mejor su extensión extra e intraoral, permitiéndonos estimar el origen de la tumoración. Cabe destacar que los epignatus pueden tener diferentes orígenes dentro de la cavidad orofaríngea, siendo el más frecuente el paladar duro (39 %), seguido de la nasofaringe (34 %), entre otros⁵.

Debido a la obstrucción severa de vía aérea que produce el epignatus, se programó un procedimiento de EXIT en la trigésimo quinta semana de gestación. Esta intervención consiste en practicar una histerectomía para asegurar la vía aérea del recién nacido de forma controlada mediante intubación orotraqueal, nasotraqueal o traqueostomía, según la gravedad de la obstrucción. Este procedimiento se realiza bajo anestesia general, con el objetivo de mantener

una hipotonía uterina y permitir la circulación placentaria, evitando complicaciones como prolapso de cordón umbilical o desprendimiento placentario³. El hecho de no interrumpir la circulación materno-fetal y mantener una relajación uterina permite asegurar la estabilidad cardiopulmonar del recién nacido durante el procedimiento⁶. En nuestro caso se realizó una traqueostomía debido al alto grado de obstrucción. El procedimiento de EXIT ha demostrado ser una técnica eficaz para el manejo de fetos con diagnóstico prenatal de obstrucción severa de la vía aérea por diferentes causas⁷.

Veinticuatro horas después del EXIT, se realizó la cirugía de resección del epignatus. A la exploración prequirúrgica, el recién nacido presentaba una lesión que ocupaba la totalidad de la cavidad oral, prolongándose extraoralmente en forma de lóbulos (Figura 2). Poseía una consistencia heterogénea, donde se palpaban tanto áreas blandas como pequeñas lesiones nodulares induradas. La cirugía consistió en la resección fragmentada de la tumoración con un dispositivo electroquirúrgico de sellado vascular (*Ligasure*[®]). Debido al gran tamaño de la lesión y el pequeño espacio de la cavidad oral del recién nacido, se tuvo que dividir la tumoración en 2 fragmentos para poder extraerla sin dañar estructuras adyacentes. La resección continuó hasta visualizar el pedículo u origen de la misma. En nuestro caso, pudimos comprobar mediante visualización directa que el epignatus se originaba en la nasofaringe (Figura 3). Se liberó el pedículo y se realizó una electrocauterización del lecho quirúrgico. Como secuelas, se observaron una fisura palatina y una discrepancia anteroposterior mandíbulo-maxilar, probablemente a consecuencia del efecto de masa que provocaba la tumoración durante el desarrollo. Finalmente, se comprobó mediante nasofibroscoopia la completa resección de la masa hasta cuerdas vocales e hipofaringe.

En cuanto al postoperatorio del recién nacido, no aparecieron complicaciones agudas como hemorragia, hematoma o infección. Requirió de nutrición mediante sonda nasogástrica (SNG) los primeros días, posteriormente progresando a dieta mixta (oral y SNG) bajo el seguimiento del equipo de soporte nutricional y medicina rehabilitadora pediátrica. De esta manera se aseguraba el correcto aporte nutricional del recién nacido y el desarrollo de una buena técnica deglutoria a pesar de la fisura palatina. En este sentido, su evolución fue tan favorable que se decidió no colocar placa de ortopedia maxilar funcional. A nivel respiratorio desarrolló una traqueomalacia postraumática, la cual requirió mantener la cánula de traqueostomía por un periodo de tiempo prolongado y seguimiento por parte de neumología pediátrica, hasta su decanulación.

Macroscópicamente se apreciaba una lesión dividida en dos fragmentos de 7 x 3 x 2 cm y 4 x 3 cm. Macroscópicamente se apreciaban varios lóbulos de diferentes consistencias y no friable. Realizando la inclusión de la pieza se observó una lesión heterogénea blanquecina, con áreas nodulares blanquecinas y varios quistes intralesionales con material seroso en su interior. Histológicamente presentaba una lesión solido-quística (Figura 4). La parte sólida se corresponde con parénquima cerebral maduro con abundantes neuronas, mientras que la parte quística se encontraba revestida de epitelio cúbico, con algunas áreas de epitelio ciliado que recordaba a epéndimo. También se observaban estructuras papilares similares a tejido de plexos coroideos. Estos hallazgos eran compatibles con el diagnóstico de teratoma maduro.

DISCUSIÓN

El epignatus es una forma poco frecuente de teratoma congénito, con una incidencia global de 1 caso por cada 35.000 a 200.000 recién nacidos vivos³. Desde su primera aparición en la literatura en 1856, el número de casos reportados es escaso.

La sospecha diagnóstica prenatal de esta enfermedad se obtiene principalmente mediante ecografía gestacional del segundo o tercer trimestre del embarazo. A pesar de ser una buena prueba inicial, el diagnóstico de teratoma oral por ultrasonidos puede ser difícil debido a la similitud con lesiones. El tamaño, el aumento de líquido amniótico que interfiere con la técnica o la baja sospecha son algunas de las dificultades que limitan la ecografía. La ecografía tridimensional puede ser útil en algunos casos; sin embargo, la RMN fetal ha demostrado ser la mejor opción en cuanto al diagnóstico prenatal de teratomas orofaríngeos⁸. Dicha prueba nos permite conocer mejor las características y composición de la masa, su presente o ausente infiltración, la relación con estructuras adyacentes y orientar su origen. De esta manera se puede estimar la necesidad de un EXIT o planificar la cirugía de resección posterior.

La mortalidad neonatal asociada a epignatus es muy alta debido a la obstrucción de la vía aérea en los primeros minutos de vida. El procedimiento EXIT supone el *gold standard* para asegurar la vía aérea del recién nacido con diagnóstico prenatal de obstrucción de vía aérea severa por diferentes causas^{7,9}. El hecho de no interrumpir la circulación materno-fetal garantiza una estabilidad cardiopulmonar y de oxigenación de tejidos del recién nacido, mientras se lleva a cabo la estabilización de la vía aérea^{4,6,7}.

La cirugía de resección tumoral es el tratamiento de elección en caso de epignatus. Dicha resección debe ser completa, y posteriormente establecer un tratamiento sobre las secuelas derivadas del epignatus^{3,9,10}. La resecabilidad del epignatus posee valor pronóstico, aumentando el riesgo de recidiva maligna en caso de ser incompleta³.

Igualmente, es importante conocer las diferentes patologías y/o secuelas que se forman a consecuencia del epignatus, la mayoría de ellas debido al efecto de masa que produce el tumor. En cuanto a patologías prenatales, en nuestro caso apareció polihidramnios que requirió amniocentesis descompresivas, debido a la imposibilidad de drenaje de líquido amniótico a través de la cavidad oral. El polihidramnios está presente aproximadamente en el 50 % de casos de epignatus prenatal⁹. Otra patología reportada asociada es la preeclampsia⁴, aunque en nuestro caso no estaba presente.

En cuanto al seguimiento del paciente, cabe destacar la presencia de 2 malformaciones mecánicas craneofaciales ocurridas en nuestro caso, derivadas directamente del efecto de masa que producía el teratoma. Una de ellas es la fisura palatina, que es la malformación mecánica más frecuente asociada a epignatus¹⁰. En nuestro caso afectaba únicamente a paladar blando posterior. Inicialmente en el postoperatorio inmediato requirió de nutrición mixta oral y mediante SNG. Semanas después realizaba nutrición mediante lactancia materna/lactancia artificial con biberón, y posteriormente inició dieta triturada sin alteraciones. Su evolución deglutoria y nutricional fue favorable incluso sin el uso de placa de ortopedia maxilar funcional. En torno a los 6-9 meses se plantea realizar una estafilorrafia primaria para cerrar el defecto de paladar. La segunda alteración mecánica fue discrepancia mandibulomaxilar anteroposterior con mordida abierta anterior, la cual se fue corrigiendo en los meses posteriores tras la cirugía. Otras alteraciones descritas son micrognatia y paladar ojival¹⁰.

En la actualidad, el uso de nuevas técnicas en cirugía oral y maxilofacial, como la reconstrucción virtual o los modelos 3D, se pueden aplicar en estos casos. González-Cantu y cols.⁹ llevaron a cabo la resección tumoral de un epignatus con la ayuda de un modelo 3D estereolitográfico. De esta manera pudieron delimitar mejor los márgenes de resección y establecer un plan terapéutico personalizado.

CONCLUSIONES

El epignatus es un tumor potencialmente mortal, tanto para la madre como para el recién nacido. A nivel ginecológico puede comportar patologías graves como polihidramnios o preeclampsia. El diagnóstico prenatal es fundamental para establecer un plan terapéutico. La complicación más grave del epignatus es la obstrucción severa de vía aérea, y requiere en la mayoría de los casos realizar un procedimiento de EXIT. La resección tumoral debe ser completa y con el paciente estable, ya que posee valor pronóstico. Posteriormente, es importante manejar las secuelas derivadas del epignatus, como fisura palatina o micrognatia, muchas de ellas ocasionadas por el efecto de masa que produce el tumor durante el desarrollo. Las nuevas tecnologías de modelos 3D y reconstrucción virtual son útiles a la hora de planificar la cirugía de resección.

ÉTICA DE LA PUBLICACIÓN

Todas las imágenes recogidas y expuestas en este artículo han sido bajo el consentimiento firmado de los padres del recién nacido.

CONFLICTO DE INTERESES

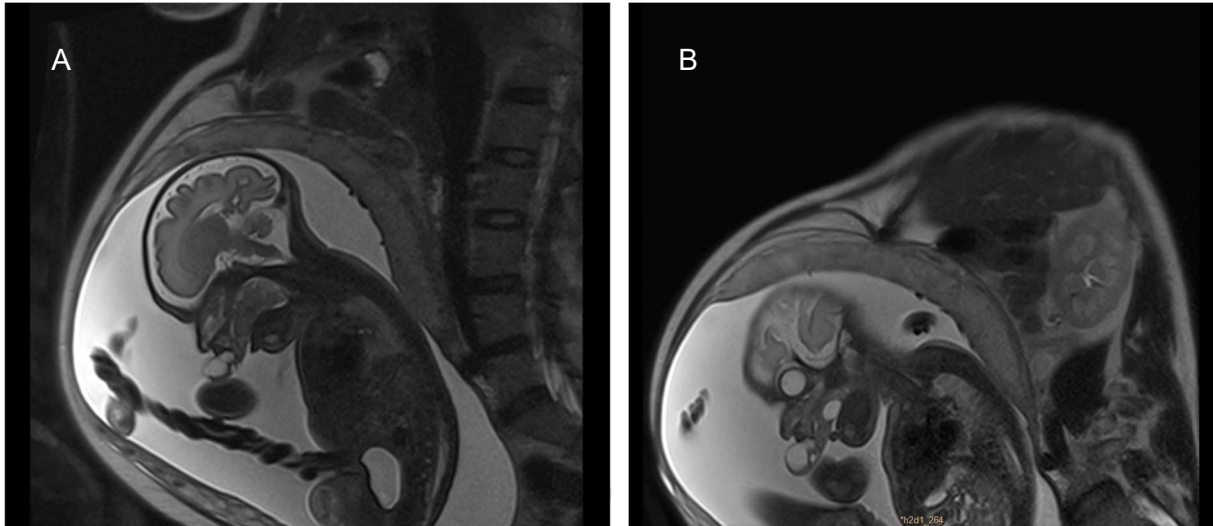
Ninguno.

BIBLIOGRAFÍA

1. Pizzo PA, Poplack DA. Principles and Practice of Pediatric Oncology. 6 ed: Lippincott Williams and Wilkins; 2011. p. 1045-67.
2. Betancourth-Alvarenga JE, Vázquez-Rueda F, Escassi-Gil A, Garrido-Pérez JI, Vargas-Cruz V, Paredes-Esteban RM. Tumores neonatales: experiencia en una Unidad de Cirugía Oncológica. *Cir Pediatr.* 2018;31:94-8.
3. Parellada C, Pose MN, Vázquez-Durand M, Rubies Y, Maubett DA, Saint-Genes D, Vidaurreta DS. Teratoma oral: la importancia del diagnóstico prenatal y el trabajo interdisciplinario: un caso clínico. *Arch Argent Pediatr.* 2021;119(5):e499-e503. DOI: 10.5546/aap.2021.e499.

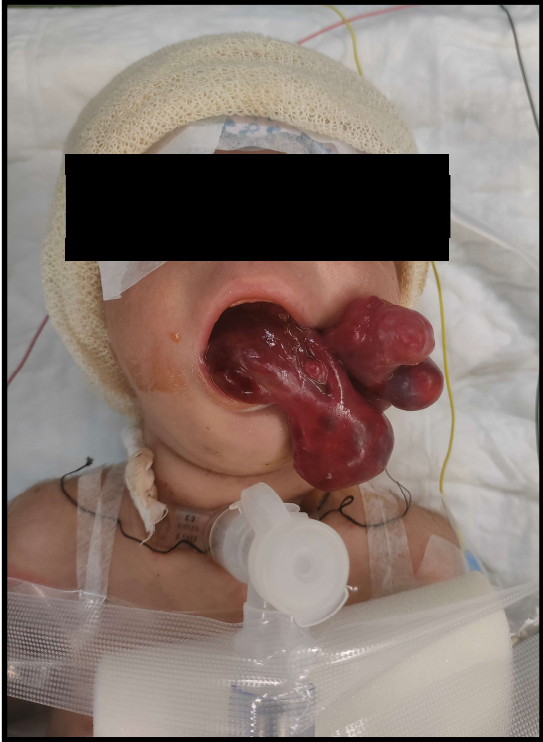4. Kumar SY, Shrikrishna U, Shetty J, Sitaram A. Epignathus with Fetiform Features. *J Lab Physicians*. 2011;3(1):56-8. DOI: 10.4103/0974-2727.78571.
5. Isaacs H. Perinatal (fetal and neonatal) germ cell tumors. *J Pediatric Surg*. 2004;39(7):1003-13. DOI: 10.1016/j.jpedsurg.2004.03.045.
6. Novoa RH, Quintana W, Castillo-Urquiaga W, Ventura W. EXIT (ex utero intrapartum treatment) surgery for the management of fetal airway obstruction: A systematic review of the literature. *J Pediatr Surg*. 2020;55(7):1188-95. DOI: 10.1016/j.jpedsurg.2020.02.011.
7. Masahata K, Soh H, Tachibana K, Sasahara J, Hirose M, Yamanishi T, et al. Clinical outcomes of ex utero intrapartum treatment for fetal airway obstruction. *Pediatr Surg Int*. 2019;35(8):835-43. DOI: 10.1007/s00383-019-04494-1.
8. Pinho-Matos AP, Teixeira-Castro P, deBarros-Duarte L, Moraes-Barbosa AD, Daltro P, Fazecas T, et al. Prenatal diagnosis of cervical masses by magnetic resonance imaging and 3D virtual models: perinatal and long-term follow-up outcomes. *Pediatr Surg Int*. 2020;33(13):2181-9. DOI: 10.1080/14767058.2018.1543393.
9. Gonzalez-Cantu CM, Moreno-Peña PJ, Salazar-Lara MG, Flores-García PP, Montes-Tapia FF, Cervantes-Kardasch VH, et al. Surgical management of palatal teratoma (epignathus) with the use of virtual reconstruction and 3D models: a case report and literature review. *Arch Plast Surg*. 2021;48(5):518-23. DOI: 10.5999/aps.2021.00318.
10. Lele-Mutombo F, Nzanzu-Kikuhe J, Kasereka-Mwanamolo N, Erickson MH, Wetzig N, Kabuyaya-Kakule M. Congenital epignathus associated with a cleft palate: a case report. *J Med Case Rep*. 2021;15(1):422. DOI: 10.1186/s13256-021-03007-w.

Figura 1. RMN fetal de 31 semanas gestación. Secuencia T2. A: se observa una tumoración que ocupa casi la totalidad de la cavidad oral y crecimiento extraoral, sin clara infiltración de tejidos subyacentes. B: observamos diferentes densidades dentro de la tumoración que podrían corresponder a componente quístico intralesional.



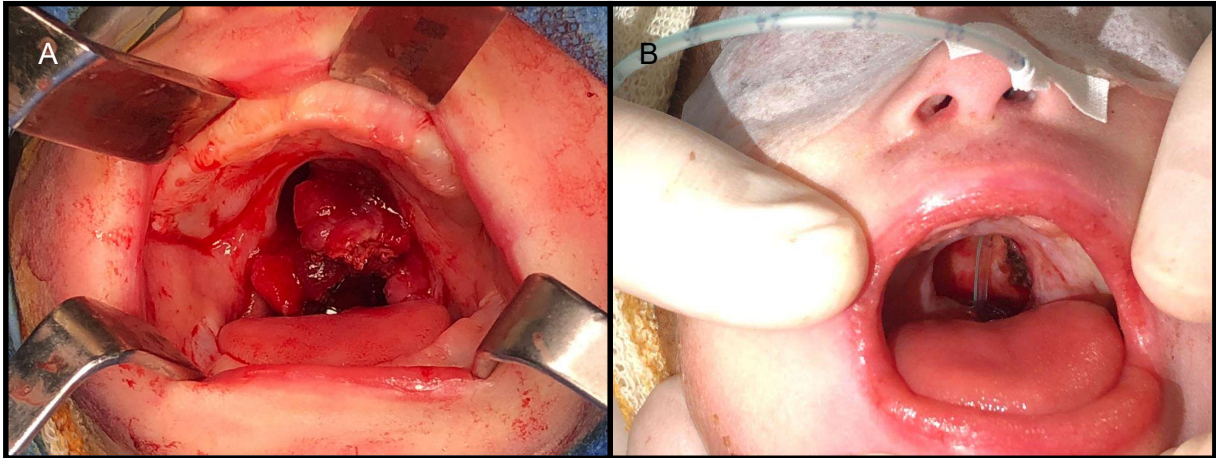
Prepublico

Figura 2. Imagen prequirúrgica del recién nacido y la tumoración.



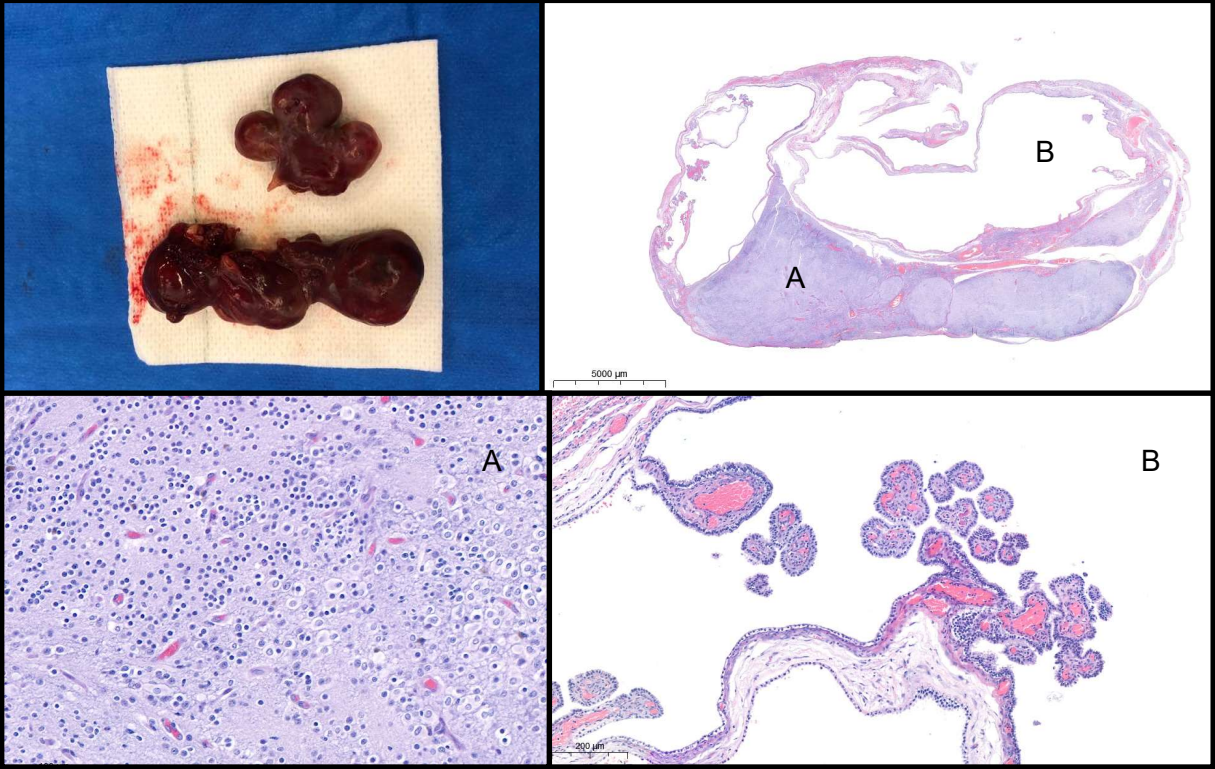
Prepublicación

Figura 3. Resección intraoperatoria. A: resección fragmentada de la tumoración. B: cavidad oral y lecho quirúrgico tras la resección. Nótese la inserción del pedículo electrocoagulado en nasofaringe y fisura de paladar blando remanente.



Prepublica

Figura 4. Pieza de resección remitida a anatomía patológica e imagen microscópica de la lesión. A: área sólida de la lesión con tejido neuronal. B: área quística con epitelio que recuerda a epéndimo y plexos coroideos.



Prepub