



Revista Española de Cirugía Oral y Maxilofacial

Publicación Oficial de la SECOM CyC Sociedad Española de Cirugía Oral y Maxilofacial y de Cabeza y Cuello

Artículo Aceptado para su pre-publicación / Article Accepted for pre-publication

Título / Title:

Carcinoma intraóseo de mandíbula: Presentación de un caso clínico y revisión de la literatura / Intraosseous carcinoma of the mandible: A case report and review of the literature

Autores / Authors:

Cristina Cárdenas Serres, Belén Ginés García, Fernando Almeida Parra, Julio Acero Sanz

DOI: [10.20986/recom.2022.1395/2022](https://doi.org/10.20986/recom.2022.1395/2022)

Instrucciones de citación para el artículo / Citation instructions for the article:

Cárdenas Serres Cristina, Ginés García Belén, Almeida Parra Fernando, Acero Sanz Julio. Carcinoma intraóseo de mandíbula: Presentación de un caso clínico y revisión de la literatura / Intraosseous carcinoma of the mandible: A case report and review of the literature. *j.maxilo* 2022. doi: 10.20986/recom.2022.1395/2022.



Este es un archivo PDF de un manuscrito inédito que ha sido aceptado para su publicación en la *Revista Española de Cirugía Oral y Maxilofacial*. Como un servicio a nuestros clientes estamos proporcionando esta primera versión del manuscrito en estado de prepublicación. El manuscrito será sometido a la corrección de estilo final, composición y revisión de la prueba resultante antes de que se publique en su forma final. Tenga en cuenta que durante el proceso de producción se pueden dar errores, lo que podría afectar el contenido final. El copyright y todos los derechos legales que se aplican al artículo pertenecen a la *Revista Española de Cirugía Oral y Maxilofacial*.

CARCINOMA PRIMARIO INTRAÓSEO DE MANDÍBULA. PRESENTACIÓN DE UN CASO CLÍNICO Y REVISIÓN DE LA LITERATURA

INTRAOSSEOUS CARCINOMA OF THE MANDIBLE: A CASE REPORT AND REVIEW OF THE LITERATURE

Cristina Cárdenas Serres, Belén Ginés García, Fernando Almeida Parra y Julio Jesús Acero Sanz

Servicio de Cirugía Oral y Maxilofacial. Hospital Universitario Ramón y Cajal. Madrid, España

CORRESPONDENCIA:

Cristina Cárdenas Serres

cardenasserres@gmail.com

Recibido: 09-09-2022

Aceptado: 24-10-2022

RESUMEN

El carcinoma primario intraóseo se describe como una neoplasia maligna que aparece únicamente en los huesos maxilares, pues deriva de los remanentes epiteliales odontogénicos. Es un tumor de muy baja incidencia que requiere el cumplimiento de unos criterios clínicos, radiológicos y anatomopatológicos para su diagnóstico. Las manifestaciones clínicas son inespecíficas, predominantemente dolor y tumefacción, por lo que suele diagnosticarse en estadio avanzado, y requiere un tratamiento radical, incluyendo cirugía y radioterapia. Presentamos el caso de un varón de 66 años con diagnóstico de carcinoma primario intraóseo de cuarto cuadrante, atendido en el Hospital Universitario Ramón y Cajal, las pruebas complementarias realizadas y el tratamiento recibido incluyendo la reconstrucción primaria con un colgajo osteomiocutáneo libre microvascularizado de peroné.

Palabras clave: Tumores odontogénicos, carcinoma intraóseo primario, colgajo libre microquirúrgico peroné.

ABSTRACT

Primary intraosseous carcinoma is described as a malignant neoplasm that appears only in the maxillary bones, since it derives from odontogenic epithelial remnants. It is rare, and requires compliance with clinical, radiological and pathological criteria for its diagnosis. The clinical manifestations are non-specific, predominantly pain and swelling, which is why it is usually diagnosed in an advanced stage, and requires radical treatment including surgery and radiotherapy. A case of a 66 year old man diagnosed and treated of a primary intraosseous carcinoma of lower right quadrant at Ramon y Cajal Univeristy Hospital is reported. The complementary test performed and the treatment received, including immediate reconstruction with a free osteocutaneous fibula flap are presented.

Key words: Odontogenic tumors, primary intraosseous carcinoma.

INTRODUCCIÓN

Los tumores odontogénicos son un grupo heterogéneo de neoplasias benignas y malignas derivadas del epitelio y/o elementos mesenquimales de la formación del diente. El carcinoma intraóseo primario es una enfermedad maligna poco frecuente, clasificada dentro de este grupo de lesiones.

Se considera una neoplasia de mal pronóstico, con baja tasa de supervivencia al diagnosticarse frecuentemente en estadios avanzados. Conocer las características clínicas, radiológicas e histopatológicas puede facilitar un diagnóstico y tratamiento precoz de esta patología. Presentamos un caso clínico de carcinoma epidermoide primario intraóseo tratado en el año 2021 en nuestro centro. Se realiza una revisión de la literatura publicada hasta el momento actual, con el objetivo de ampliar

conocimientos acerca de esta patología poco frecuente.

CASO CLÍNICO

Varón de 66 años, exfumador, con antecedentes médicos de hipertensión arterial y diabetes mellitus II, es remitido desde otro centro donde se realizó extirpación de una lesión radiolúcida en ángulo mandibular asociada a pieza 4.8 incluida y exodoncia de piezas 4.8 y 4.7. El tejido blando conocido, etiquetado como quiste, fue remitido para análisis anatomopatológico de forma rutinaria, describiéndose cambios histológicos sugerentes de carcinoma epidermoide moderadamente diferenciado.

Previo a la extracción, el paciente presentó dolor e inflamación en región de pieza 4.8. No presentó parestesias en territorio rama mandibular del nervio trigémino (V3) hasta que no fue valorado en nuestras consultas un mes después. A la exploración no se apreciaron lesiones en mucosa oral, observando únicamente leve abombamiento en fondo de vestíbulo de cuarto cuadrante. No se palparon adenopatías cervicales.

Se solicitó una nueva ortopantomografía (OPG) (Figura 1), un estudio de extensión con TAC facial-cervico-torácico (Figura 2) y RMN cervicofacial (Figura 3), donde se observó la lesión neoplásica, aumento marcado de partes blandas subyacentes y adenopatías sospechosas en niveles IB y IIA ipsilaterales.

Se presentó el caso en Comité de Tumores de Cabeza y Cuello, y se decidió tratamiento quirúrgico radical más radioterapia adyuvante. El paciente fue intervenido bajo anestesia general, realizándose disección cervical antero-lateral derecha y resección tumoral con márgenes oncológicos de seguridad: hemimandibulectomía segmentaria derecha desde distal a pieza 41 con desarticulación condilar ipsilateral, reborde alveolar y suelo de boca ipsilateral. Se realizó una reconstrucción primaria con un colgajo microvascularizado osteomiocutáneo de peroné fijado en remanente de hemimandíbula con barra preformada (Figura 4). Se empleó la isla cutánea para la reconstrucción de las partes blandas de cuarto cuadrante. Se realizó una traqueostomía temporal.

El estudio anatomopatológico describió un carcinoma primario intraóseo con epicentro en ángulo mandibular. No se evidenciaron metástasis en los treinta y seis

ganglios aislados de la disección cervical funcional derecha. Estadio pT4N0Mx. El paciente comenzó con tratamiento adyuvante a las siete semanas de la cirugía. Recibió un total de cinco ciclos de cisplatino radiosensibilizante y treinta ciclos de radioterapia, a dosis de 66 Gy en zona de margen tumoral afecto y 54 Gy a volumen de dosis profiláctica, administrados en cinco semanas. A los 18 meses de la cirugía, el paciente sigue revisiones trimestrales sin datos de recidiva.

DISCUSIÓN

El carcinoma intraóseo primario es una rara entidad derivada de los remanentes del epitelio odontogénico (restos de Malassez)¹. Fue descrita en primer lugar por Loos¹ en 1913 como carcinoma epidermoide de mandíbula y posteriormente, en 1948, Willis la describió como carcinoma epidermoide intralveolar. Pindborg² sugiere por primera vez el término de carcinoma primario intraóseo en 1972, y la OMS (2005)³ lo clasifica dentro de los carcinomas odontogénicos, diferenciando tres tipos diferentes. En 2017 se revisa la clasificación de tumores de cabeza y cuello de la OMS, publicándose la cuarta edición con una clasificación de los tumores odontogénicos simplificada⁴. En ella se reconoce la existencia de aquellos carcinomas intraóseos derivados de quiste odontogénico, pero no considera necesario diferenciarlo en los tres subtipos descritos en 2005.

Afecta predominantemente a pacientes de sexo masculino, siendo hasta cuatro veces más frecuente según algunas publicaciones revisadas^{3,5}, en torno a la quinta y sexta década de vida. La mandíbula es el hueso más afectado, hasta en el 92 % de los casos, encontrándose 7 de cada 10 en el tercio posterior del cuerpo mandibular^{2,5}, como ocurre en el caso clínico presentado. La etiopatogenia de la enfermedad no está clara, habiéndose descrito como factor de riesgo más común los procesos inflamatorios de repetición.

Presenta manifestaciones clínicas inespecíficas y tardías al no verse afectada la mucosa intraoral, siendo el síntoma más común el dolor y la inflamación local. Se han descrito parestesias en la región del nervio alveolar inferior hasta en un 70 % de los casos⁶, que indica invasión tumoral del canal dentario.

Las pruebas de imagen complementarias, TAC y RMN, nos permiten valorar la extensión locorregional y a distancia del tumor. Se han descrito metástasis ganglionares entre un 12,8 % y un 28 % de los pacientes⁷ y hasta un 5 % de metástasis a distancia al diagnóstico, siendo el pulmón el órgano más frecuentemente afectado⁵. El diagnóstico definitivo se realiza mediante estudio anatomopatológico, que debe demostrar la presencia de carcinoma epidermoide en la pieza remitida, y ausencia de componente mucoso, verificado con prueba mucicarmina negativa¹.

Debido a la baja frecuencia de esta neoplasia, se considera que para su diagnóstico debe cumplirse^{1,5}:

- Ausencia de criterios que sugieran primario de mucosa suprayacente o piel.
- Exclusión de metástasis a distancia de un tumor primario mediante análisis clínico y radiológico, al menos hasta 6 meses posteriores del diagnóstico.

No existe un estadiaje consensuado. Por defecto, siguiendo las guías de la American Joint Committee on Cancer (AJCC) se trata de entrada de un tumor T4, debido a la afectación ósea.

El tratamiento de elección es quirúrgico, aunque puede ser necesario el uso de radioterapia y/o quimioterapia adyuvante. Deberá realizarse un tratamiento locorregional agresivo, incluyendo una resección con márgenes oncológicos mínimos de 10 mm, disección cervical y reconstrucción en un tiempo quirúrgico, si fuera posible, con un colgajo osteomiocutáneo libre microvascularizado para un mejor resultado funcional y estético. El colgajo osteomiocutáneo de peroné ha demostrado buenos resultados en la reconstrucción de defectos mandibulares y de partes blandas, permitiendo la posibilidad de realizar posteriormente una rehabilitación protésica dental osteointegrada para completar el tratamiento.

En general, el pronóstico de la enfermedad es malo, con una supervivencia a los 5 años del diagnóstico del 30-40 %⁷⁻⁹ y un elevado porcentaje de recurrencias, hasta 40 % a los 2 años^{5,10}.

Las publicaciones con series de casos de más de 30 pacientes con carcinoma epidermoide intraóseo son escasas, por lo que no están bien descritos los factores pronósticos más importantes. Li y cols.¹⁰ mencionan la destrucción de la cortical

histológica, el grado de diferenciación tumoral y el estadio pN como los factores pronósticos más importantes para la supervivencia. Además, describen que el grado histológico y el estadio pN también son factores de importancia pronóstica en la recurrencia tumoral, sin encontrar diferencias estadísticamente significativas en cuanto al sexo, edad, infiltración facial, subtipos y terapia adyuvante recibida.

Otros estudios hacen mención a la localización del tumor, refiriendo que, aunque menos frecuentes, aquellos ubicados en el maxilar superior tienen un mejor pronóstico⁵.

En conclusión, el carcinoma intraóseo primario es una neoplasia poco frecuente, pero agresiva locorregionalmente, con una tasa de supervivencia baja a los 5 años y alta riesgo de recurrencia, por lo que requiere un diagnóstico precoz y un tratamiento radical, incluyendo cirugía y radioterapia.

CONFLICTO DE INTERESES

Los autores declaran no tener conflicto de intereses.

BIBLIOGRAFÍA

1. Loos D. Central epidermoid carcinoma of the jaws. Dtsch Monatschr Zahnheilk. 1913;31:308.
2. Pindborg JJ, Krammer IRH, Torloni H. Histological typing of odontogenic tumors, jaw cyst and allied lesions. Geneva: World Health Organization; 1972. p. 35-6.
3. World Health Organization Classification of Tumours; vol 9. Barnes L, Eveson JW, Reichart P, eds. Pathology and Genetics of Head and Neck Tumours. Lyon, France: IARC Press; 2005.
4. Speight PM, Takata T. New tumour entities in the 4th edition of the World Health Organization Classification of Head and Neck tumours: odontogenic and maxillofacial bone tumours. Virchows Arch. 2018;472(3):331-9. DOI: 10.1007/s00428-017-2182-3.

5. Lee WB, Hwang DS, Kim UK. Sequential treatment from mandibulectomy to reconstruction on mandibular oral cancer - Case review I: mandibular ramus and angle lesion of primary intraosseous squamous cell carcinoma. *J Korean Assoc Oral Maxillofac Surg.* 2021;47(2):120-7. DOI: 10.5125/jkaoms.2021.47.2.120.
6. Huang JW, Luo HY, Li Q, Li TJ. Primary intraosseous squamous cell carcinoma of the jaws. Clinicopathologic presentation and prognostic factors. *Arch Pathol Lab Med.* 2009;133(11):1834-40. DOI: 10.5858/133.11.1834.
7. de Moraes EF, Carlan LM, de Farias Moraes HG, Pinheiro JC, Martins HDD, Barboza CAG, et al. Primary Intraosseous Squamous Cell Carcinoma Involving the Jaw Bones: A Systematic Review and Update. *Head Neck Pathol.* 2021;15(2):608-16. DOI: 10.1007/s12105-020-01234-z.
8. Huang J, Luo H, Li Q, Li T. Primary intraosseous squamous cell carcinoma of the jaws: clinicopathologic presentation and prognostic factors. *Arch Pathol Lab Med.* 2009;133(11):1834-40. DOI: 10.5858/133.11.1834.
9. Abt NB, Lawler ME, Zacharias J, Lahey ET. Primary intraosseous mucoepidermoid carcinoma of the mandible: radiographic evolution and clinicopathological features. *BMJ Case Rep.* 2019;12(4):e224612. DOI: 10.1136/bcr-2018-224612.
10. Li K, Yang L, Qiao YJ, Liang YJ, Wang X, Liao GQ. Risk factors and prognosis for the primary intraosseous carcinoma of the jaw. *Int J Oral Maxillofac Surg.* 2019;48(2):157-62. DOI: 10.1016/j.ijom.2018.07.019.

Figura 1. Comparación de OPG previa a la quistectomía y exodoncia de piezas 4.7 y 4.8, con OPG realizada a las cuatro semanas, en la que se observa una imagen osteolítica con bordes mal definidos, desde cuerpo mandibular hasta cóndilo y apófisis coronoides derechas.

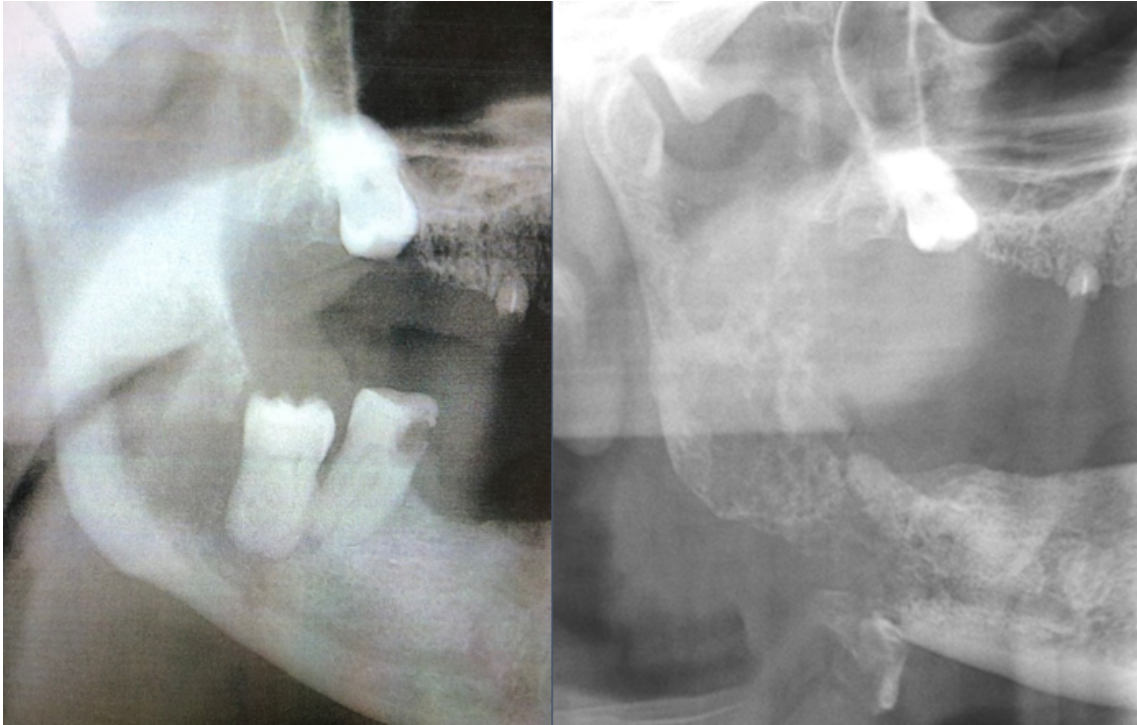


Figura 2. Reconstrucción en 3D de TAC facial, donde se observa la extensa destrucción ósea de hemimandíbula derecha, que afecta cuerpo y rama mandibular, a expensas de un patrón permeativo con marcada osteólisis y acortamiento respecto a hemimandíbula contralateral.

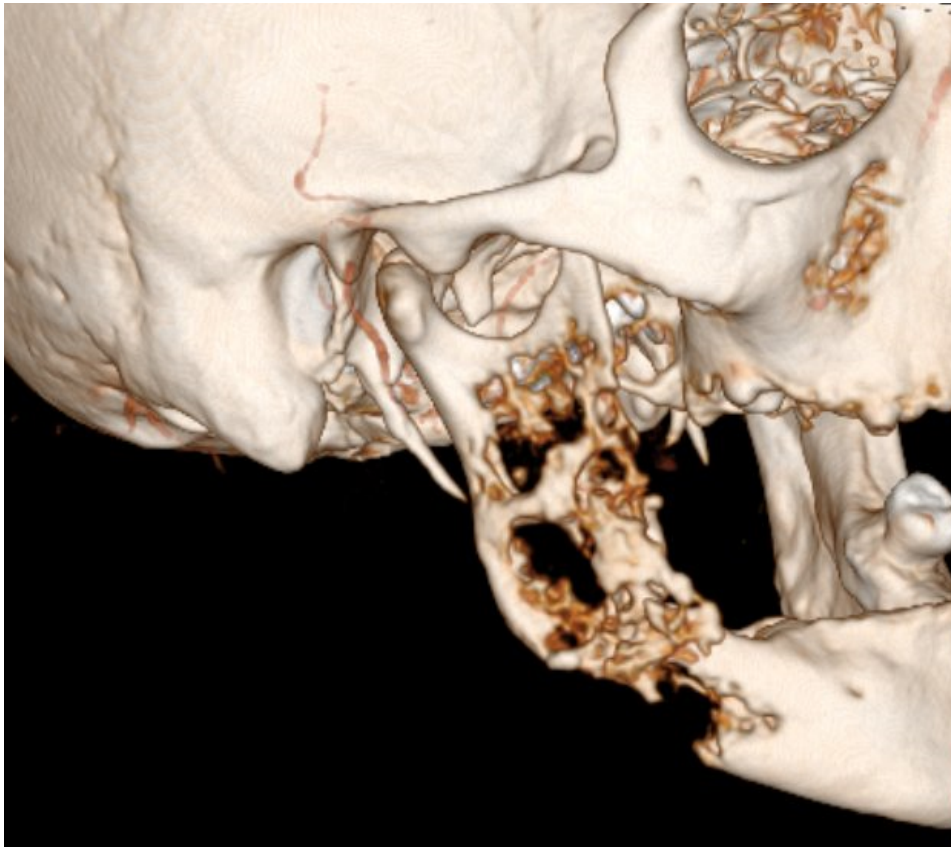

Figura 3. RMN facial. Lesión osteolítica, con componente de partes blandas, que infiltra rama, ángulo y porción posterior del cuerpo mandibular derecho. Incipiente infiltración nervio mandibular en su entrada a través del foramen mandibular.

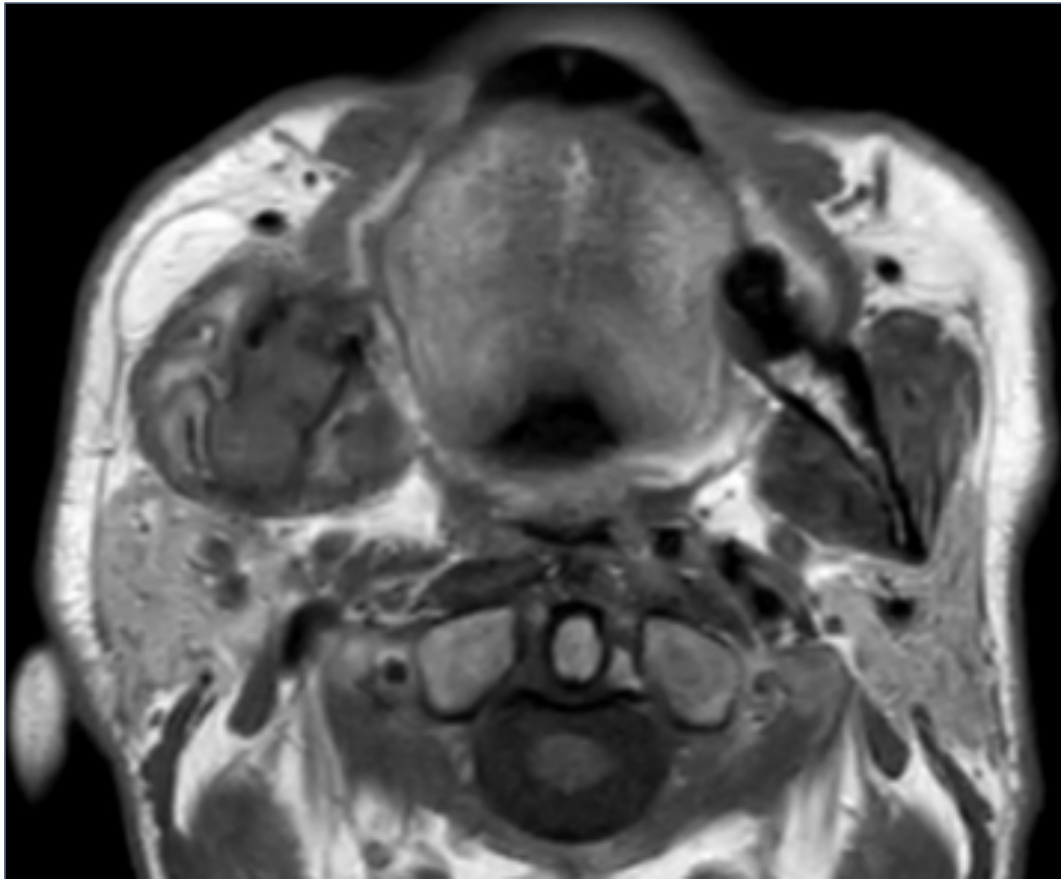


Figura 4. OPG a los 5 días de la cirugía. Colgajo osteomiocutáneo de peroné fijado en remanente de hemimandíbula izquierda con placa preformada.

