



# Revista Española de Cirugía Oral y Maxilofacial

Publicación Oficial de la SECOM CyC Sociedad Española de Cirugía Oral y Maxilofacial y de Cabeza y Cuello

## Artículo Aceptado para su pre-publicación / Article Accepted for pre-publication

### Título / Title:

Revisión Sistemática de Exactitud Diagnóstica de Ultrasonografía en Trauma Maxilofacial / A Systematic Review of Ultrasonography Diagnostic Accuracy in Maxillofacial Trauma

### Autores / Authors:

Andres Rosa Valencia, Francisco Rojas Cuellar, Cristian Teuber Lobos, Carlos Basaure, Ignacio Goñi Espíldora, Hernán Ramírez Skinner

DOI: [10.20986/recom.2022.1324/2021](https://doi.org/10.20986/recom.2022.1324/2021)

### Instrucciones de citación para el artículo / Citation instructions for the article:

Rosa Valencia Andres, Rojas Cuellar Francisco, Teuber Lobos Cristian , Basaure Carlos, Goñi Espíldora Ignacio, Ramírez Skinner Hernán. Revisión Sistemática de Exactitud Diagnóstica de Ultrasonografía en Trauma Maxilofacial / A Systematic Review of Ultrasonography Diagnostic Accuracy in Maxillofacial Trauma. *j.maxilo* 2022. doi: 10.20986/recom.2022.1324/2021.



Este es un archivo PDF de un manuscrito inédito que ha sido aceptado para su publicación en la *Revista Española de Cirugía Oral y Maxilofacial*. Como un servicio a nuestros clientes estamos proporcionando esta primera versión del manuscrito en estado de prepublicación. El manuscrito será sometido a la corrección de estilo final, composición y revisión de la prueba resultante antes de que se publique en su forma final. Tenga en cuenta que durante el proceso de producción se pueden dar errores, lo que podría afectar el contenido final. El copyright y todos los derechos legales que se aplican al artículo pertenecen a la *Revista Española de Cirugía Oral y Maxilofacial*.

# REVISIÓN SISTEMÁTICA DE EXACTITUD DIAGNÓSTICA DE LA ULTRASONOGRAFÍA EN EL TRAUMA MAXILOFACIAL

## A SYSTEMATIC REVIEW OF ULTRASOUND DIAGNOSTIC ACCURACY IN MAXILLOFACIAL TRAUMA

Andrés Rosa Valencia<sup>1,2</sup>, Francisco Rojas Cuéllar<sup>1</sup>, Cristian Teuber Lobos<sup>1</sup>, Carlos Basaure<sup>3</sup>, Ignacio Goñi Espíldora<sup>1</sup> y Hernán Ramírez Skinner<sup>1</sup>

*<sup>1</sup>Departamento Cirugía Oncológica y Maxilofacial. Pontificia Universidad Católica de Chile. Santiago, Chile. <sup>2</sup>Instituto de Investigación en Ciencias Odontológicas, Facultad de Odontología, Universidad de Chile. <sup>3</sup>Sección de Medicina de Urgencia, Facultad de Medicina. Pontificia Universidad Católica de Chile. Santiago, Chile*

### CORRESPONDENCIA:

Andrés Rosa Valencia

[andres.rosa.valencia@gmail.com](mailto:andres.rosa.valencia@gmail.com)

Recibido: 18-11-2021

Aceptado: 01-06-2022

### RESUMEN

Esta revisión sistemática evaluó el rendimiento de la ultrasonografía (US) en el trauma maxilofacial. Dos investigadores independientes realizaron una búsqueda sistemática de artículos sobre US que evaluaron el diagnóstico de fracturas y/o traumatismos maxilofaciales. Se encontraron doce artículos entre los años 2010 y 2022. Cuatro artículos revisaron fracturas de los huesos nasales, cinco artículos fracturas del complejo cigomático, dos artículos fracturas orbitarias, tres artículos fracturas mandibulares y un artículo el hematoma retrobulbar, considerando que un artículo puede revisar más de un tipo de fractura. Todos los estudios fueron de cohortes retrospectivas o prospectivas. Los valores de sensibilidad y especificidad, informados

en rangos de mayor y menor sensibilidad y especificidad en todos los estudios incluidos, fueron, respectivamente, del 88-100 % y 88-100 % para las fracturas de los huesos nasales, del 88-100 % y 87-100 % para el arco cigomático, del 88-100 % y 100 % para el reborde infraorbitario, del 87 % y 100 % para el piso de la órbita, del 80-100 % y 100 % para la mandíbula y del 95,7 % y 99,7 % para el hematoma retrobulbar. Con cierto riesgo de sesgo en su aplicabilidad según la herramienta QUADAS-2, la US tiene un buen rendimiento en el diagnóstico de las fracturas faciales. Aunque la US no reemplaza a la TC, es útil en el punto de atención para optimizar las decisiones clínicas, siendo especialmente de ayuda en el trauma facial, el trauma nasal aislado y en grupos radiosensibles como niños y mujeres embarazadas.

**Palabras clave:** Trauma maxilofacial, ultrasonido, ultrasonografía, fracturas maxilofaciales.

#### **ABSTRACT**

This systematic review assessed the performance of ultrasonography (US) in maxillofacial trauma. A systematic search was performed by two independent researchers for articles on US for diagnosing maxillofacial fractures and/or trauma. Twelve articles were found between 2010 and 2022. Four articles reviewed nasal bone fractures, five articles zygomatic complex fractures, two articles orbital fractures, three articles mandibular fractures, and one article retrobulbar hematoma, considering that an article can review more than one type of fracture. All studies were retrospective or prospective cohorts. Sensitivity and specificity values, reported in ranges of highest and lowest sensitivity and specificity in all included studies, respectively, were 88-100 % and 88-100 % for nasal bone fractures, 88-100 % and 87-100 % for zygomatic arch, 88-100 % and 100 % for the infraorbital rim, 87 % and 100 % for the orbital floor, 80-100 % and 100 % for the mandible, and 95.7 % and 99.7 % for retrobulbar hematoma. With a certain risk of bias in its applicability according to the QUADAS-2 tool, US has a good performance in the diagnosis of facial fractures. Although US does not replace CT, it is useful at the point of care to optimize clinical decisions, being

especially helpful in facial trauma, isolated nasal trauma, and in radiosensitive groups such as children and pregnant women.

**Keywords:** Maxillofacial trauma, ultrasound, ultrasonography, maxillofacial fractures.

## INTRODUCCIÓN

La ultrasonografía (US) es una herramienta diagnóstica que tiene un *rol* importante en la evaluación y toma de decisiones en el contexto de urgencia en pacientes politraumatizados<sup>1</sup>. La US "*point-of-care*", o en el punto de atención, es un examen realizado por el responsable asistencial como complemento a la evaluación clínica del paciente, para responder a una consulta respecto al diagnóstico o tratamiento. Como es un campo emergente en Cirugía Maxilofacial, su utilidad aún debe ser establecida<sup>2,3</sup>. Ryba y cols., en 2017, propusieron algunas situaciones clínicas en las cuales la US sería útil para los cirujanos maxilofaciales, incluyendo la guía de punción aspirativa con aguja fina (PAAF) y biopsia *core*, así como la evaluación de las glándulas salivales, masas de cabeza y/o cuello e infecciones cervicofaciales<sup>3</sup>. Se han establecido varias ventajas de la US, incluyendo la evaluación del tejido blando en tiempo real, ausencia de radiación ionizante, bajo costo, buena disponibilidad y portabilidad, a pesar de que su rendimiento es limitado en el tejido duro y que es operador dependiente<sup>2,3</sup>.

El 2011, Adeyemo y cols. realizaron una revisión sistemática donde demostraron un rendimiento adecuado de US en la evaluación del tejido óseo facial al estudiar el *rol* de la US en el diagnóstico de ciertas fracturas maxilofaciales. Así, el *gold standard* en el diagnóstico de las fracturas faciales es la tomografía computarizada (TC) en cortes finos de 1-2 mm y otros exámenes, como las radiografías convencionales, e inclusive la US, se consideran complementarias y no reemplazan a la TC<sup>1-5</sup>.

En el trauma maxilofacial, la evaluación de las fracturas faciales mediante una TC debe realizarse tempranamente después de realizado el ABCD y la evaluación neurológica<sup>5</sup>. En este contexto, el hematoma retrobulbar es una emergencia médica que debe ser diagnosticada en las primeras horas, debido al riesgo de ceguera si la descompresión no es realizada a tiempo. Si bien el *gold standard* en la evaluación de esta condición es

la TC<sup>5</sup>, si existe sospecha clínica temprana de un hematoma retrobulbar, la US podría ser útil si existiera la necesidad de realizar un procedimiento de descompresión de urgencia del globo ocular antes de una TC. A su vez, ante el riesgo de potencial exposición a radiación en grupos radiosensibles o en unidades de atención primaria de urgencia en territorios aislados o con elevados tiempos de traslado, la US podría ser útil para determinar si será necesaria una TC.

El objetivo de este estudio fue establecer el potencial *rol* de la US en la evaluación inicial de pacientes traumatizados maxilofaciales, revisando su precisión diagnóstica en las fracturas faciales y en el hematoma retrobulbar mediante una revisión sistemática. Los hallazgos permitirán implementar la US como complemento al examen clínico para mejorar la toma de decisiones en la evaluación inicial de estos pacientes.

## **MATERIAL Y MÉTODOS**

Dos investigadores independientes realizaron una búsqueda sistemática el 23 de febrero del 2022 en la base de datos "*National Library of Medicine*" para identificar estudios relevantes al objetivo de este trabajo. Primero se realizó una búsqueda exploratoria para crear los siguientes algoritmos de búsqueda: ("Ultrasonography"[Mesh] OR "Ultrasonography"[Tiab] OR "Ultrasound"[Tiab] OR "US"[Tiab] OR "Echography"[Tiab] OR "Point-of-care ultrasound" [tiab] OR "USG" [Tiab]) AND ("Maxillofacial Injuries"[Mesh] OR "Maxillofacial Injuries"[Tiab] OR "Jaw Fractures"[Mesh] OR "Jaw Fractures"[Tiab] OR "Mandibular Fractures"[Mesh] OR "Mandibular Fractures"[Tiab] OR "Maxillary Fractures"[Mesh] OR "Maxillary Fractures"[Tiab] OR "Orbital Fractures"[Mesh] OR "Orbital Fractures"[Tiab] OR "Zygomatic Fractures"[Mesh] OR "Zygomatic Fractures"[Tiab] OR "Zygomatic complex fractures"[Tiab] OR "Nasal bone fracture" [Tiab] OR "Nasal Fractures" [Tiab] OR "Frontal fractures" [Tiab] OR "Maxillofacial Trauma" [Tiab] OR "Retrobulbar Hemorrhage"[Mesh] OR "Retrobulbar Hemorrhage" [Tiab] OR "Retrobulbar Hematoma"[Tiab] OR "Ocular hemorrhage" [tiab]), limitando la búsqueda a estudios con humanos y agregando referencias cruzadas relevantes. Se revisaron los resúmenes para seleccionar los estudios según el objetivo del trabajo y disponibilidad de texto

completo. Luego se revisaron los textos completos para seleccionar de acuerdo con los criterios de inclusión y exclusión. Los criterios de inclusión fueron: artículos publicados desde el año 2010 hasta el año 2022, ambos incluidos, en idioma inglés, que evaluaran la precisión diagnóstica de fracturas maxilofaciales y/o hematoma retrobulbar, con disponibilidad del texto completo, con TC o hallazgos intraoperatorios como *gold standard* para comparar con la US, que incluyeran el detalle de la evaluación del sitio de fractura, que especificaran el tipo/frecuencia (Hz) del transductor y que los resultados se encontraran expuestos en términos de sensibilidad y especificidad. Los criterios de exclusión fueron: reportes de caso, revisiones y artículos que utilizaran solo radiografía convencional como *gold standard*. De los artículos seleccionados, cada investigador extrajo por separado los datos necesarios para obtener el diseño, tamaño muestral, tipo de fractura, *gold standard*, transductor, ciego y valores de sensibilidad y especificidad para ser expuestos y tabulados mediante el rango de estos valores, es decir, el valor mínimo y máximo de sensibilidad y el valor mínimo y máximo de especificidad. Las discrepancias fueron resueltas por un tercer investigador, que corresponde al investigador principal. No se analizó en esta etapa la concordancia ni la calidad de evidencia. Se realizó un análisis cualitativo de la evidencia para determinar heterogeneidad de los estudios y se aplicó la herramienta QUADAS-2<sup>6</sup> en cada uno de los artículos seleccionados para evaluar el riesgo de sesgo, información que se expuso en formato gráfico.

## RESULTADOS

De la búsqueda sistemática se obtuvieron 358 artículos y se agregaron 5 artículos mediante referencias cruzadas, resultando un total de 363 artículos para la revisión de los resúmenes. En la revisión de los resúmenes, 49 artículos fueron seleccionados según el objetivo del estudio y la disponibilidad del texto completo. Luego se revisaron los textos completos para incluirlos según los criterios de inclusión y exclusión, resultando 12 artículos elegibles para su evaluación cualitativa, como se muestra en el diagrama de flujo de la Figura 1. Los artículos elegidos fueron publicados entre los años 2010 y 2020, incluyendo un artículo que consideró el hematoma retrobulbar<sup>9</sup>, dos

artículos que consideraron las fracturas de órbita<sup>7,8</sup>, cinco artículos que consideraron las fracturas del complejo cigomático<sup>8-12</sup>, cuatro artículos que consideraron las fracturas del hueso nasal<sup>13-16</sup> y tres artículos que consideraron las fracturas mandibulares<sup>8,11,17</sup>. Todos fueron estudios comparativos y descriptivos, de cohorte retrospectivos o prospectivos. En ocho estudios el ultrasonografista que realizó el examen fue ciego a los resultados. El tamaño muestral de los estudios varió desde 20 a 232 pacientes. La TC o los hallazgos intraoperatorios fueron utilizados en todos los estudios para comparar con la US. En dos estudios se utilizó además el examen clínico como complemento a la TC. Los transductores utilizados en frecuencia variaron desde 5 Mhz hasta 17,5 Mhz y la forma de transductor más utilizada fue el lineal, mientras que otros investigadores utilizaron transductor curvo o en forma de "palo de jockey". La sensibilidad y especificidad de la US para diagnosticar el hematoma retrobulbar fue de 95,7 % y 99,7 %, respectivamente<sup>10</sup>, mientras que la sensibilidad y especificidad de la US para diagnosticar las fracturas del piso de la órbita fue de 87 % y 100 % respectivamente en esta revisión<sup>7</sup>. La precisión diagnóstica de la US para detectar fracturas del complejo cigomático fue diferente según la región evaluada de este complejo: para fracturas del arco cigomático, la sensibilidad y especificidad fue del 88-100 % y 87-100 % respectivamente; para la región del reborde infraorbitario, la sensibilidad y especificidad fue del 90-100 % y 100 %, respectivamente; para las fracturas del cuerpo cigomático, la sensibilidad y especificidad fue del 86 % y 100 %, respectivamente, y para las fracturas de la sutura frontocigomática, la sensibilidad y especificidad fue del 50 % y 100 %, respectivamente<sup>8-12</sup>. Cuando los autores estudiaron el rendimiento de la US para evaluar las fracturas del hueso nasal, la sensibilidad y especificidad fue del 88-100 % y 88-100 %, respectivamente, mientras que un autor evaluó las fracturas del hueso nasal según la región, resultando para la pared nasal derecha una sensibilidad del 75 % y una especificidad del 77 %, para la pared nasal izquierda una sensibilidad del 71 % y una especificidad del 80 % y cuando se evaluó la línea media del hueso nasal, la sensibilidad fue del 81 % y la especificidad del 90 % para la detección de fracturas<sup>13-16</sup>.

Singh y cols., Nezafati y cols. y Akshaya y cols. reportaron el rendimiento de la US en la evaluación de fracturas mandibulares dependiendo del sitio anatómico, obteniendo

una sensibilidad y especificidad de 80-100 % y 66,7-100 %, respectivamente<sup>8,11,17</sup>.

A su vez, Nezafati y cols., en 2020, introdujeron por primera vez los factores relativos al tejido blando del sitio de fractura como aumentos de volumen, hematomas, heridas y material de sutura que podrían influir en la precisión diagnóstica de la US<sup>17</sup>. Los resultados en general pueden observarse en la Tabla I.

Se aplicó la herramienta QUADAS-2 para la evaluación del riesgo de sesgo en cada estudio mediante una valoración cualitativa de cada una de las dimensiones, información que se expone en la Tabla II. El riesgo de sesgo en un artículo resultó con riesgo incierto en el flujo y tiempo de la evaluación de los pacientes, ya que no incluía esta información, y en el riesgo de sesgo en aplicabilidad respecto a selección de pacientes. Los datos proporcionales se resumen en formato gráfico en la Figura 2.

El análisis cualitativo muestra que los estudios varían respecto a los sitios de fractura examinados y no incluyen el protocolo de estandarización del examen, por lo que se decidió no realizar análisis cuantitativo.

## **DISCUSIÓN**

La US en el punto de atención se ha consolidado como una herramienta clínica diagnóstica complementaria debido a su bajo costo, disponibilidad, imagen en tiempo real y sin riesgo asociado a la radiación ionizante<sup>5</sup>. Se han publicado numerosos artículos que estudian la utilidad diagnóstica de la US en el trauma maxilofacial. En los artículos que fueron revisados es frecuente la comparación de la US con la TC y, en algunos artículos, esto fue complementado con el examen clínico o los hallazgos intraoperatorios. En esta revisión sistemática, la evidencia encontrada apoya el uso de la US como complemento en el diagnóstico de fracturas faciales.

El hematoma retrobulbar puede ocurrir como producto del trauma y puede ser detectado con US, apareciendo como una imagen hiperecogénica en el área posterior del globo ocular con o sin alteración de su forma. Ojaghihaghghi y cols., en 2019, revisaron el rendimiento de la US en el diagnóstico de hematoma retrobulbar, encontrando una sensibilidad y especificidad de 95,7 y 99,7 %, respectivamente. Esto permite reconocer la utilidad potencial de la US en casos de trauma ocular con



sospecha clínica de hematoma retrobulbar y limitado acceso a una TC, donde sería posible realizar una US en el punto de atención para identificar esta patología<sup>6</sup>, aunque faltan estudios que revisen los protocolos clínicos al respecto.

En esta revisión sistemática, las fracturas nasales fueron el tipo de fractura maxilofacial mayormente investigada. La US mostró una alta precisión en el diagnóstico de las fracturas del hueso nasal con una sensibilidad y especificidad de 88 y 100 %, respectivamente. Estos resultados apoyan los hallazgos reportados en la revisión sistemática de Adeyemo y cols., estableciendo a la US como una herramienta útil cuando se requiere confirmar si existe fractura de los huesos nasales<sup>5</sup>. En pacientes con trauma y sospecha de fractura nasal aislada, con o sin riesgo de exposición a radiación, la US puede ayudar a la confirmación diagnóstica y al seguimiento, reemplazando a la radiografía convencional, o apoyando la indicación de una TC.

La fractura del piso de la órbita fue la fractura menos estudiada en esta revisión sistemática, con una sensibilidad y especificidad de 87 % y 100 %, respectivamente, en un solo estudio, distinto a la revisión sistemática reportada por Adeyemo y cols., donde fueron las fracturas de órbita las más estudiadas, reportando una sensibilidad entre el 85-100 % y una especificidad entre el 57-100 %, con un pobre rendimiento de la US para las fracturas que ocurren posterior a 4 cm de la órbita<sup>5,10</sup>.

Las fracturas del complejo cigomático fueron evaluadas según las diferentes regiones que componen este complejo. Varios autores reportaron que la US fue precisa para detectar las fracturas del arco cigomático cuando se encuentra desplazada<sup>5</sup>. A su vez, se determinó el rendimiento de la US en las fracturas mandibulares con una sensibilidad y especificidad del 80-100 % y 66,7-100 %, respectivamente, con un rendimiento similar a la radiografía convencional y al examen clínico, aunque no superior a la TC<sup>7,9-11</sup>. La alta especificidad en las fracturas del cóndilo mandibular podría tener utilidad para el clínico para confirmar este tipo de fractura en el trauma mandibular pediátrico.

La variabilidad entre los valores de sensibilidad y especificidad podrían ser explicados principalmente por la heterogeneidad de los estudios respecto al sitio examinado y con el tiempo y el tipo de pacientes seleccionados para el examen. Debido a que la US

es un examen operador dependiente, es necesario generar protocolos estandarizados y validados para el uso de la US.

La US ha mostrado tener un buen rendimiento para diagnosticar las fracturas maxilofaciales superficiales, por lo que se consolida como una herramienta clínica útil en la evaluación inicial de pacientes traumatizados aprovechando su adecuado rendimiento para contribuir a mejorar la toma de decisiones del clínico al lado del paciente, sin reemplazar a la TC para el diagnóstico.

Todos los estudios reportados en esta revisión sistemática fueron descriptivos y comparativos, cohortes retrospectivas o prospectivas y, si bien la evaluación cualitativa muestra riesgo de sesgo en aplicabilidad en selección de pacientes, el ultrasonografista solo era ciego a los resultados en ocho de los doce estudios, siendo otra potencial fuente de sesgo.

## **CONCLUSIONES**

- Con cierto riesgo de sesgo en su aplicabilidad, la US tiene un adecuado rendimiento en el diagnóstico de las fracturas faciales, y aunque no reemplaza a la TC, es útil en el punto de atención para mejorar las decisiones clínicas.
- La US es especialmente útil en el trauma nasal aislado y en grupos radiosensibles como niños y embarazadas.
- En el trauma nasal aislado, una US positiva para una fractura facial en el punto de atención puede apoyar la indicación de una TC.
- En la fractura de los huesos nasales, la US podría reemplazar a la radiografía convencional en la confirmación diagnóstica y en el seguimiento.
- En el trauma mandibular pediátrico, una US positiva podría confirmar una fractura del cóndilo mandibular.
- En lugares aislados donde la TC no está disponible o existe un elevado tiempo de traslado, la implementación de la US permitiría mejorar la decisión clínica de indicar una TC en el contexto de un trauma facial.
- Los urgenciólogos y los cirujanos maxilofaciales deben recibir una adecuada formación en US maxilofacial para obtener el máximo rendimiento de la US en el

punto de atención.

## **CONFLICTOS DE INTERESES**

Ninguno.

## **FINANCIAMIENTO**

Sin fuente de financiamiento.

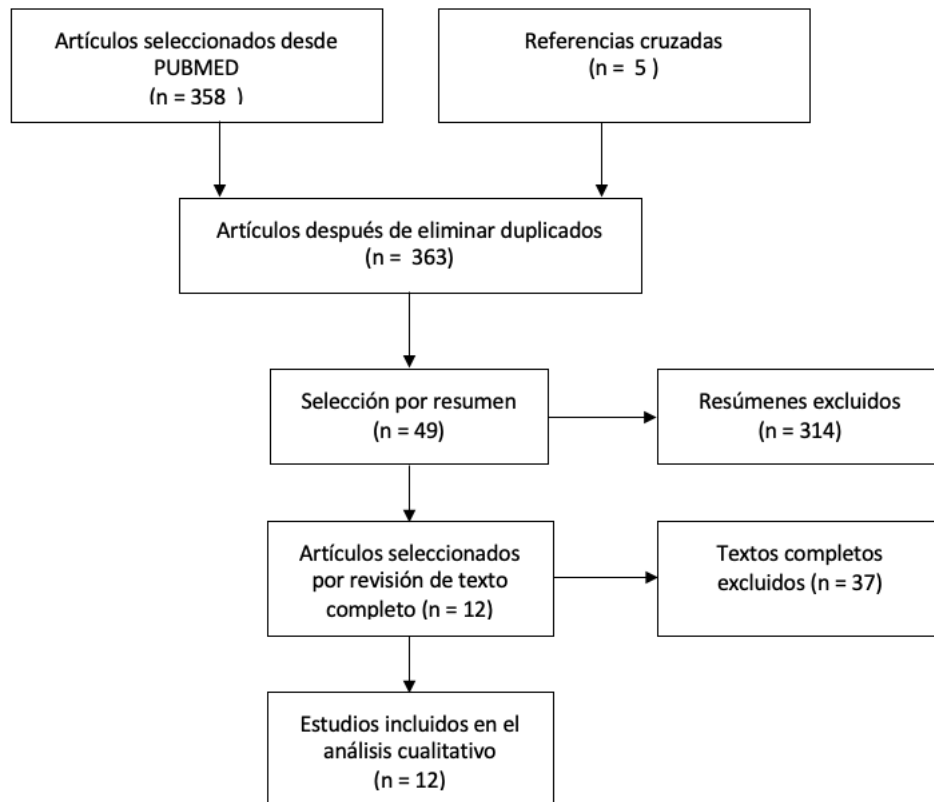
## **BIBLIOGRAFÍA**

1. Kumar SB, Mahabob MN. Ultrasound in dentistry - a review. *J Ind Aca Dent Spec.* 2010;1:44-5.
2. Abu Zidan FM, Hefny AF, Corr P. Clinical ultrasound physics. *J Emerg Trauma Shock.* 2011;4(4):501-3.
3. Ryba FM, George K. Point-of-care ultrasound for oral and maxillofacial surgeons. *Br J Oral Maxillofac Surg.* 2017;55(6):600-3. DOI: 10.1016/j.bjoms.2017.03.015.
4. Adeyemo WL, Akadiri OA. A systematic review of the diagnostic role of ultrasonography in maxillofacial fractures. *Int J Oral Maxillofac Surg.* 2011;40(7):655-61. DOI: 10.1016/j.ijom.2011.02.001.
5. ATLS Subcommittee; American College of Surgeons' Committee on Trauma; International ATLS working group. Advanced trauma life support (ATLS®): the ninth edition. *J Trauma Acute Care Surg.* 2013;74(5):1363-6.
6. Ciapponi A. QUADAS-2: instrumento para la evaluación de la calidad de estudios de precisión diagnóstica. *Evid Act Pract Ambul.* 2015;18(1):22-30. DOI: 10.51987/evidencia.v18i1.6341.
7. Johari M, Ghavimi MA, Mahmoudian H, Javadrashid R, Mirakhor Samani S, Fouladi DF. A comparable study of the diagnostic performance of orbital ultrasonography and CBCT in patients with suspected orbital floor fractures. *Dentomaxillofac Radiol.* 2016;45(6):20150311. DOI: 10.1259/dmfr.20150311.
8. Rajeev A, Pai KM, Smriti K, Kadavigere R, Kamath AT, Gadicherla S, et al. Diagnostic Accuracy of Ultrasonography in the Assessment of Facial Fractures. *Pesqui Bras*

Odontopediatria Clín Integr. 2019;19:e4832. DOI: 10.4034/PBOCI.2019.191.133.

9. Menon RP, Chowdhury SK, Semi RS, Gupta V, Rahman S, Balasundaram T. Comparison of ultrasonography with conventional radiography in the diagnosis of zygomatic complex fractures. *J Craniomaxillofac Surg.* 2016;44(4):353-6. DOI: 10.1016/j.jcms.2016.01.016.
10. Ojaghihaghghi S, Lombardi KM, Davis S, Vahdati SS, Sorkhabi R, Pourmand A. Diagnosis of Traumatic Eye Injuries With Point-of-Care Ocular Ultrasonography in the Emergency Department. *Ann Emerg Med.* 2019;74(3):365-71. DOI: 10.1016/j.annemergmed.2019.02.001.
11. Singh KS, Jayachandran S. A comparative study on the diagnostic utility of ultrasonography with conventional radiography and computed tomography scan in detection of zygomatic arch and mandibular fractures. *Contemp Clin Dent.* 2014;5(2):166-9. DOI: 10.4103/0976-237X.132306.
12. Ogunmuyiwa SA, Fatusi OA, Ugboko VI, Ayoola OO, Maaji SM. The validity of ultrasonography in the diagnosis of zygomaticomaxillary complex fractures. *Int J Oral Maxillofac Surg.* 2012;41(4):500-5. DOI: 10.1016/j.ijom.2012.01.002.
13. Lou YT, Lin HL, Lee SS, Lee WC, Kuo LC, Cheng YC, et al. Conductor-assisted nasal sonography: An innovative technique for rapid and accurate detection of nasal bone fracture. *J Trauma Acute Care Surg.* 2012;72(1):306-11. DOI: 10.1097/TA.0b013e318227a239.
14. Mohammadi A, Ghasemi-Rad M. Nasal bone fracture--ultrasonography or computed tomography. *Med Ultrason.* 2011;13(4):292-5.
15. Javadrashid R, Khatoonabad M, Shams N, Esmaeili F, Jabbari Khamnei H. Comparison of ultrasonography with computed tomography in the diagnosis of nasal bone fractures. *Dentomaxillofac Radiol.* 2011;40(8):486-91. DOI: 10.1259/dmfr/64452475.
16. Nezafati S, Javadrashid R, Rad S, Akrami S. Comparison of ultrasonography with submentovertex films and computed tomography scan in the diagnosis of zygomatic arch fractures. *Dentomaxillofac Radiol.* 2010;39(1):11-6. DOI: 10.1259/dmfr/97056817.
17. Nezafati S, Ghavimi M, Javadrashid R, Farhadi S, Dehnad V. Comparison of accuracy of computed tomography scan and ultrasonography in the diagnosis of mandibular fractures. *Dent Res J (Isfahan).* 2020;17(3):225-30. DOI: 10.4103/1735-3327.284728.

Figura 1. Diagrama de flujo.



**Tabla I. Resultados comparativos de la revisión sistemática.**

Estudio	Diseño	Tamaño muestral	Tipo	Gold standard	Transductor	Ciego	Resultados
Nezafati, 2020	Cohorte prospectiva	42 pacientes	Fractura de cóndilo mandibular Fractura de ángulo mandibular Fractura de cuerpo mandibular Fractura de sínfisis mandibular	TC	Lineal, 7 - 12 MHz	Ultrasonografista	Cóndilo mandibular S: 91,6 % E: 100 % Ángulo mandibular S: 100 % E: 100 % Cuerpo mandibular S: 85,7 % E: 100 % Sínfisis mandibular S: 80 % E: 100 % Factores confundentes
Akshaya, 2019	Cohorte prospectiva	20 pacientes 440 sitios	Fractura de arco cigomático Fractura de proceso frontocigomático Fractura de hueso cigomático Pared anterior del seno frontal Pared antero-lateral del seno maxilar Fractura de reborde infraorbitario Fractura de reborde supraorbitario Fractura de sínfisis/parasínfisis mandibular Fractura de ángulo mandibular Fractura de cóndilo mandibular	TC	Palo de jockey 7-15 MHz	Ultrasonografista	Arco cigomático S: 100 % E: 100 % Proceso frontocigomático S: 33,33 % E: 100 % Hueso cigomático S: 50 % E: 100 % Pared anterior del seno frontal S: 100 % E: 100 % Pared antero-lateral del seno maxilar S: 88,89 % E: 100 % Reborde infraorbitario S: 100 % E: 100 % Reborde supraorbitario S: 100 % E: 92,1 % Sínfisis/parasínfisis mandibular S: 100 % E: 100 % Ángulo mandibular S: 100 % E: 97,43 % Cóndilo mandibular S: 80 % E: 100 %
Ojaghihaghghi, 2019	Cohorte prospectiva	232 pacientes 351 ojos	Hematoma retrobulbar	Examen clínico + TC	Lineal 7 - 15 mHz	Pacientes Ultrasonografista	S: 95,7 % E: 99,7 %
Johari, 2016	Cohorte prospectiva	120 órbitas	Fractura de piso orbitario	TC	Lineal 7-10 MHz	Ultrasonografista	S: 87 % E: 100 %

Menon, 2016	Cohorte prospectiva	32 pacientes	Fractura de complejo cigomático	TC	Lineal 7,5 MHz	No	Arco cigomático S: 100 % E: 100 % Reborde infraorbitario S: 92 % E: 100 % Cuerpo cigomático S: 86 % E: 100 %
Lee, 2015	Cohorte prospectiva	41 pacientes	Fractura de huesos nasales	Hallazgos intraoperatorios	Lineal 5 - 17 MHz Palo de jockey 7 – 15 MHz	No	Pared nasal derecha S: 75 % E: 77 % Línea media nasal S: 81 % E: 90 % Pared nasal izquierda S: 71 % E: 80 %
Singh, 2014	Cohorte prospectiva	40 pacientes	Fractura de arco cigomático Fractura mandibular	TC	Lineal 10 MHz	Ultrasonografista	Arco cigomático S: 97 % E: 100 % Mandíbula S: 100 % E: 66,7 %
Ogunyumiwa, 2012	Cohorte prospectiva	21 pacientes	Fractura de arco cigomático Fractura de reborde infraorbitario Fractura de sutura frontocigomática	TC	Curvo 7,5MHz	Ultrasonografista	Arco cigomático S: 100 % E: 100 % Reborde infraorbitario S: 90 % E: 100 % Sutura frontocigomática S: 50 % E: 100 %
Lou, 2012	Retrospectivo	71 pacientes	Fractura de huesos nasales	TC	Lineal 12 MHz	No	S: 100 % E: 89 %
Mohammadi, 2011	Retrospectivo	87 pacientes	Fractura de huesos nasales	Examen clínico + TC	Lineal 10 MHz	No informado	S: 97 % E: 89 %
Javadrashid, 2011	Transversal	40 pacientes	Fractura de huesos nasales	TC	Lineal 7,5 MHz	Sí	S: 96 % E: 88 %
Nezafati, 2010	Prospectivo	17 pacientes	Fractura de arco cigomático	TC	Lineal 7,5MHz	Sí	S: 88 % E: 100 %

S: Sensibilidad. E: especificidad. TC: tomografía computarizada.

**Tabla II. Análisis con la herramienta QUADAS-2.**

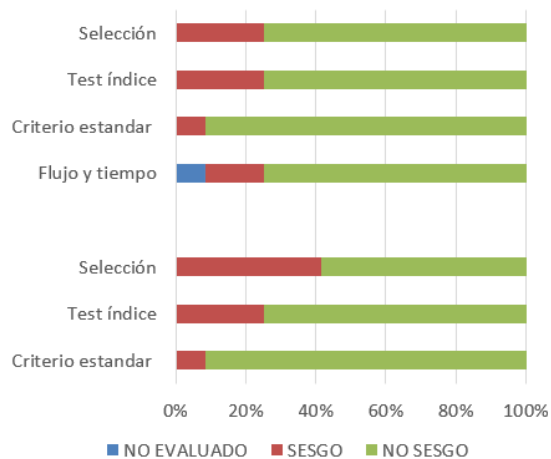
Estudio	Riesgo de sesgo				Aplicabilidad		
	Selección de paciente	Prueba índice	Gold standard	Flujo y tiempo	Selección de paciente	Prueba índice	Gold standard
Nezafati, 2020	☺	☺	☺	☺	☺	☺	☺
Akshaya, 2019	☹	☺	☺	☹	☹	☺	☺
Ojaghihaghighi, 2019	☺	☺	☺	☺	☹	☺	☺
Johari, 2016	☺	☺	☺	☺	☹	☺	☺
Menon, 2016	☹	☺	☺	¿?	☹	☺	☺
Lee, 2015	☺	☹	☺	☹	☺	☹	☺
Singh, 2014	☹	☹	☺	☺	☹	☹	☺
Ogunyumiwa, 2012	☺	☺	☺	☺	☺	☺	☺
Lou, 2012	☺	☺	☺	☺	☺	☺	☺
Mohammadi, 2011	☺	☹	☹	☺	☺	☹	☹
Javadrashid, 2011	☺	☺	☺	☺	☺	☺	☺
Nezafati, 2010	☺	☺	☺	☺	☺	☺	☺

☺: bajo riesgo de sesgo. ☹: alto riesgo de sesgo. ¿?: incierto riesgo de sesgo.



Figura 2. Gráfico de la herramienta QUADAS-2.

	Riesgo de Sesgo				Aplicabilidad		
	Selección de paciente	Test índice	Criterio standard	Flujo y tiempo	Selección de paciente	Test índice	Criterio standard
Nezafati, 2020	N	N	N	N	N	N	N
Akshaya, 2019	S	N	N	S	S	N	N
Ojaghihaghighi, 2019	N	N	N	N	S	N	N
Johari, 2019	N	N	N	N	S	N	N
Menon, 2016	S	N	N	NE	S	N	N
Lee, 2014	N	S	N	S	N	S	N
Singh, 2014	S	S	N	N	S	S	N
Ogunmuyiwa, 2012	N	N	N	N	N	N	N
Mohammadi, 2011	N	S	S	N	N	S	S
Javadrashid, 2011	N	N	N	N	N	N	N
Lou, 2011	N	N	N	N	N	N	N
Nezafati, 2010	N	N	N	N	N	N	N



N: no sesgo. S: sesgo. NE: no evaluado.