



Artículo Aceptado para su pre-publicación / Article Accepted for pre-publication

Título / Title:

Correlación entre los hallazgos de la biopsia intraoperatoria y el estudio histopatológico definitivo en el manejo quirúrgico de los queratoquistes / Correlation between histopathological findings in intraoperative frozen section biopsy and postoperative biopsy in surgical management of keratocyst

Autores / Authors:

Hernán Ramírez Skinner, Shuheng Lai Guerrero, Camila Foncea Riquelme de la Barrera, Antonieta Solar Gonzalez, Ignacio Goñi Espíldora, Alex Vargas Díaz

DOI: [10.20986/recom.2021.1304/2021](https://doi.org/10.20986/recom.2021.1304/2021)

Instrucciones de citación para el artículo / Citation instructions for the article:

Ramírez Skinner Hernán, Lai Guerrero Shuheng, Foncea Riquelme de la Barrera Camila, Solar Gonzalez Antonieta, Goñi Espíldora Ignacio, Vargas Díaz Alex. Correlación entre los hallazgos de la biopsia intraoperatoria y el estudio histopatológico definitivo en el manejo quirúrgico de los queratoquistes / Correlation between histopathological findings in intraoperative frozen section biopsy and postoperative biopsy in surgical management of keratocyst. *j.maxilo* 2021. doi: 10.20986/recom.2021.1304/2021.



Este es un archivo PDF de un manuscrito inédito que ha sido aceptado para su publicación en la *Revista Española de Cirugía Oral y Maxilofacial*. Como un servicio a nuestros clientes estamos proporcionando esta primera versión del manuscrito en estado de prepublicación. El manuscrito será sometido a la corrección de estilo final, composición y revisión de la prueba resultante antes de que se publique en su forma final. Tenga en cuenta que durante el proceso de producción se pueden dar errores, lo que podría afectar el contenido final. El copyright y todos los derechos legales que se aplican al artículo pertenecen a la *Revista Española de Cirugía Oral y Maxilofacial*.

CORRELACIÓN ENTRE LOS HALLAZGOS DE LA BIOPSIA INTRAOPERATORIA Y EL ESTUDIO HISTOPATOLÓGICO DEFINITIVO EN EL TRATAMIENTO QUIRÚRGICO DE LOS QUERATOQUISTES

CORRELATION BETWEEN HISTOPATHOLOGICAL FINDINGS IN INTRAOPERATIVE FROZEN SECTION BIOPSY AND POSTOPERATIVE BIOPSY IN SURGICAL TREATMENT OF KERATOCYST

Hernán Ramírez Skinner¹, Shuheng Lai Guerrero², Camila Foncea Riquelme³, Antonieta Solar González⁴, Ignacio Goni Espíldora¹, Álex Vargas Díaz¹

¹*Departamento de Cirugía Oncológica y Maxilofacial. Facultad de Medicina. Pontificia Universidad Católica de Chile. Santiago, Chile.* ²*Investigación en Ciencias de la Salud. Facultad de Medicina. Pontificia Universidad Católica de Chile. Santiago, Chile.* ³*Cirugía Maxilofacial. Facultad de Medicina. Pontificia Universidad Católica de Chile. Santiago, Chile.* ⁴*Departamento de Anatomía Patológica. Facultad de Medicina. Pontificia Universidad Católica de Chile. Santiago, Chile*

CORRESPONDENCIA

Álex Vargas Díaz

avargasi@uc.cl

Recibido: 10-08-2021

Aceptado: 18-11-2021

RESUMEN

Objetivo: El queratoquiste (QTQ) es una lesión intraósea benigna que afecta los maxilares. Algunos autores han propuesto utilizar la biopsia rápida intraoperatoria (BRI) como herramienta para orientar el manejo de estas lesiones en una sola intervención quirúrgica, disminuyendo el tiempo total y los costos asociados al

tratamiento. El propósito de este trabajo fue evaluar la correlación entre los hallazgos de la BRI y el informe histopatológico definitivo en lesiones quísticas de los maxilares que presenta hallazgos sugerentes a QTQ.

Material y métodos: Se realizó un estudio prospectivo de cohorte no concurrente en nuestra institución, que incluyó a todos los pacientes sometidos a enucleación quirúrgica de lesiones de los maxilares, donde se hayan realizado una BRI por sospecha de QTQ, entre julio del 2011 y diciembre del 2018.

Resultados: Un total de 22 pacientes requirieron BRI por sospecha de QTQ. El diagnóstico histopatológico definitivo, posteriormente de la enucleación de la lesión en estudio, fue de QTQ en 11 casos (50 %), de los cuales 10 casos (90,9 %) fueron clasificados como QTQ según la BRI. La sensibilidad, especificidad, valor predictivo positivo y valor predictivo negativo del diagnóstico histopatológico mediante BRI, cuando se compara con los hallazgos histológicos definitivos de una biopsia postoperatoria, fueron 91 %, 100 %, 100 % y 92 %, respectivamente.

Conclusión: Es posible sugerir que existe una correlación considerable entre los hallazgos de la BRI y el informe histopatológico definitivo de QTQs. La BRI puede ser un complemento de utilidad durante el tratamiento de lesiones quísticas con signos sugerentes de QTQ, en una sola intervención quirúrgica.

Palabras claves: Quistes odontogénicos, queratoquiste, biopsia por congelación, biopsia intraoperatoria.

ABSTRACT

Purpose: Odontogenic keratocyst (OKC) is a benign intraosseous lesion of the jaws. Management of these lesions includes enucleation and surface treatment, which ensures less recurrence. Some authors have proposed the use of fast intraoperative biopsy (or frozen section biopsy (FSB)) as a tool to guide the management of this type of lesions in just one procedure thus reducing treatment period and associated costs. The purpose of this study was to assess the correlation between findings of intraoperative FSB and those of deferred histopathological reports of cystic jaw lesions

with findings suggesting OKC.

Methods: A descriptive retrospective study was performed at the Surgical Oncology and Maxillofacial Surgery Department of all patients undergoing enucleation of jaw lesions with FSB performed due to suspicion of OKC in the period July 2011 to December 2018.

Results: A total of 22 patients required FSB due to suspicion of OKC. The final histopathological diagnosis, after enucleation of the cystic lesion, was OKC in 11 cases (50 %), 10 cases of which (90.9 %) were classified as OKC according to the FSB. When compared to histological findings of a postoperative biopsy analysis, sensitivity, specificity, positive predictive value, and negative predictive value of the histopathological diagnosis using FSB were 91 %, 100 %, 100 %, and 92 % respectively.

Conclusion: It is possible to suggest that there is a considerable correlation between FSB findings and the final histopathological study of OKC. FSB can be a useful complement in treating cystic jaw lesions with clinical signs suggesting OKC in just one surgery.

Keywords: Odontogenic cysts, keratocyst, frozen section biopsy, intraoperative biopsy.

INTRODUCCIÓN

El queratoquiste odontogénico (QTQ) es una lesión intraósea benigna que comprende aproximadamente al 11 % de todos los quistes de los maxilares, y se localiza con mayor frecuencia en la región del ángulo y rama mandibular¹⁻³. Inicialmente definido como quiste odontogénico del desarrollo, en el año 2005 fue reclasificado por la serie de la Organización Mundial de la Salud sobre tipificación histológica de tumores humanos como una neoplasia benigna, siendo llamado “tumor odontogénico queratoquístico”, debido a su crecimiento agresivo, riesgo de recurrencia y asociación con mutaciones en el gen supresor de tumores PTCH⁴. En 2017, esta clasificación fue actualizada⁵, volviendo a la terminología original del QTQ como quiste odontogénico, tomando en consideración que la mutación del gen PTCH podría encontrarse en lesiones no neoplásicas, además de lo sugerido en la literatura sobre la capacidad resolución del

quiste después de la marsupialización⁶.

Clínicamente puede presentarse como un aumento de volumen asintomático o asociado a un proceso infeccioso secundario; sin embargo, en muchos casos corresponde a un hallazgo radiográfico. Radiológicamente se describe como una lesión uni o multilocular de límites bien definidos y contornos festoneados, que puede estar asociada a piezas dentales incluidas³. Si bien estas características son altamente sugerentes de QTQ, también lo son de otras lesiones benignas de los maxilares, como por ejemplo quiste dentífero, ameloblastoma unicístico, quiste residual o quiste radicular^{1,7}.

El tratamiento del QTQ requiere manejo quirúrgico para la eliminación completa de la membrana quística, pero debido su comportamiento localmente infiltrativo, presenta una tasa de recurrencia de hasta un 50 % cuando es tratado solo con enucleación⁷. La recurrencia generalmente se manifiesta dentro de los primeros 5 años; sin embargo, puede ocurrir 10 o más años después del primer tratamiento quirúrgico⁸. El tratamiento del lecho quirúrgico con solución de Carnoy o crioterapia con nitrógeno líquido ha demostrado ser efectivo en disminuir la recurrencia a un 11-17 %, según la técnica utilizada^{9,10}, por lo cual su indicación debe estar contemplada en el tratamiento quirúrgico definitivo de estas lesiones. En lesiones de gran tamaño es posible realizar una descompresión de la lesión mediante la instalación de una cánula o marsupialización, para la posterior enucleación de la lesión remanente¹¹.

Si bien algunos de los hallazgos radiológicos pueden ser altamente sugerentes de esta lesión, el diagnóstico definitivo exige un estudio histopatológico compatible con QTQ¹². Este estudio histopatológico se puede obtener realizando una biopsia incisional previa a la resección completa de la lesión, lo que implica realizar dos intervenciones quirúrgicas, o bien realizando el estudio histopatológico y tratamiento definitivo en una misma cirugía por medio una biopsia rápida por congelación (BRI, biopsia rápida intraoperatoria). Esta modalidad de tratamiento en el contexto del manejo quirúrgico de lesiones benignas de los maxilares ha sido respaldada previamente^{13,14}.

El objetivo de este estudio es exponer la utilidad diagnóstica del uso de la BRI como parte del manejo de lesiones compatibles con QTQ mediante la evaluación de la exactitud diagnóstica de los hallazgos histopatológicos de la BRI, comparados con el

informe histopatológico de la biopsia postoperatoria en el contexto del tratamiento quirúrgico de lesiones quísticas de los maxilares que presentan hallazgos clínicos y/o radiológicos sugerentes de QTQ, como una alternativa para evitar la necesidad de una biopsia incisional previa, además de determinar la necesidad de terapia adyuvante en el lecho quirúrgico en la misma intervención.

MATERIAL Y MÉTODO

El estudio fue aprobado por el Comité Ético Científico CEC MED-UC (ID 190315003) de la Facultad de Medicina, Pontificia Universidad Católica de Chile. Este estudio prospectivo de cohorte no concurrente incluyó a todos los pacientes sometidos a enucleación quirúrgica de lesiones de los maxilares por el equipo de Cirugía Maxilofacial del Departamento de Cirugía Oncológica y Maxilofacial, División de Cirugía, Facultad de Medicina, Pontificia Universidad Católica de Chile, entre julio del 2011 y diciembre del 2018. De estos, fueron seleccionados aquellos casos en los que fue realizada una BRI por sospecha de QTQ. Se planteó como hipótesis diagnóstica el QTQ en todas las lesiones quísticas, uni o multiloculada con márgenes bien definidos, asociada o no a piezas dentales, sin signos de reabsorción radicular ni invasión a otras estructuras anatómicas adyacentes.

Los criterios de inclusión fueron los siguientes: a) pacientes sin diagnóstico previo; b) con hipótesis diagnóstica que incluyera los términos “queratoquiste” o “tumor odontogénico queratoquístico”; c) con ingreso médico para enucleación quirúrgica en quirófano bajo anestesia general, y d) con informes de biopsias intraoperatoria y posoperatoria disponibles. Debido al carácter retrospectivo del estudio, las muestras histopatológicas congeladas fueron analizadas por diferentes patólogos. Las muestras histopatológicas finales fueron analizadas por un mismo patólogo con experiencia en lesiones de cabeza y cuello.

Análisis estadísticos

Teniendo como referencia a los hallazgos histopatológicos finales de la biopsia posoperatoria como *gold standard*, se calculó la sensibilidad, especificidad, valores predictivos positivos (VPP), valores predictivos negativos (VPN) y *likelihood ratios* (LR) de la biopsia intraoperatoria.

Se consideró un valor $p < 0,05$ de dos colas como punto de corte para la significancia estadística. Todos los análisis estadísticos se realizaron utilizando el software R, versión 3.6.0 (The R Project).

RESULTADOS

De un total de 24 pacientes que cumplían con los criterios de inclusión, solo a 22 se les realizó la biopsia intraoperatoria con el objetivo de analizar los márgenes quirúrgicos por sospecha de QTQ, los cuales fueron finalmente incluidos en el análisis (Tabla I). La media de edad de los pacientes incluidos fue de $37,4 \pm 18,22$ (rango: 9-68 años). La mayoría fueron mujeres ($n = 13$; 59,1 %), siendo la región anatómica más afectada la mandíbula ($n = 12$, 54,5 %), con mayor frecuencia en el lado izquierdo ($n = 9$, 40,9 %).

El diagnóstico histopatológico definitivo posteriormente a la enucleación de la lesión en estudio fue de QTQ en 11 casos (50 %), mientras que las otras lesiones correspondieron a quistes dentígeros ($n = 4$; 18,2 %), quistes odontogénicos inflamados ($n = 2$; 13,7 %), entre otras (Tabla II). Solo una lesión presentó características histológicas malignas, que correspondían a metástasis de un carcinoma renal de células claras.

Entre los casos que finalmente fueron diagnosticados como QTQ en el estudio histopatológico diferido ($n = 11$, 50 %), 10 casos (90,9 %) fueron clasificados como QTQ según el análisis histopatológico de la biopsia intraoperatoria. La Figura 1 muestra como ejemplo un corte histológico obtenido intraoperatoriamente por biopsia rápida por congelación y, en la Figura 2, uno por biopsia posoperatoria para una misma lesión diagnosticada en ambos casos como QTQ.

Precisión diagnóstica de la biopsia intraoperatoria

En cuanto a la validez de la biopsia intraoperatoria, la sensibilidad, la especificidad, el valor predictivo positivo y el valor predictivo negativo del diagnóstico histopatológico mediante biopsia intraoperatoria fue de 91 % (IC 95 %: 0,59-1,00), 100 % (IC 95 %: 0,72-1,00), 100 % (IC 95 %: 0,69-1,00) y 92 % (IC 95 %: 0,62-1,00) respectivamente, cuando se compararon con los hallazgos histológicos definitivos de la biopsia postoperatoria utilizada como *gold standard* (Tabla III).

En cuanto al análisis de *likelihood ratios*, el *likelihood ratio* negativo fue de 0,09 y el *likelihood ratio* positivo arrojó infinito. Al considerar la prevalencia dada, las probabilidades post test quedan en 100 % y 10 % (Tabla IV).

Solo se encontró un caso de discordancia en el cual el diagnóstico histológico de la biopsia intraoperatoria fue quiste odontogénico, sin evidencia contundente para rechazar la posibilidad de QTQ.

DISCUSIÓN

El tratamiento del lecho quirúrgico con solución de Carnoy o crioterapia con nitrógeno líquido, posterior a la resección de los QTQ, ha demostrado ser un enfoque efectivo para disminuir el riesgo de recurrencia de estas lesiones^{9,10}. Si bien estas técnicas no aumentan de forma importante la complejidad de la cirugía, no están exentas de complicaciones, como por ejemplo daño a estructuras vecinas o alteraciones sensitivas¹⁵, por lo cual deben ser indicadas solo en los casos que cuenten con un estudio histopatológico compatible con QTQ^{1,10}.

Al enfrentarse a lesiones quísticas de los maxilares con hallazgos sugerentes de QTQ, generalmente es necesario realizar una biopsia incisional antes a la cirugía definitiva. Esto permite planificar el tratamiento, sobre todo en lesiones de gran tamaño que pueden requerir una descompresión previo a la resección final. Sin embargo, este enfoque obliga al paciente a ser sometido a dos intervenciones quirúrgicas, lo que prolonga el tiempo y los costos del tratamiento. Esta desventaja es especialmente relevante en el caso de lesiones de difícil acceso, pacientes pediátricos, médicamente comprometidos o gravemente ansiosos, donde es necesario realizar la biopsia en quirófano bajo anestesia general¹². Como solución a este problema, algunos autores

han apoyado la utilidad de la BRI como una herramienta que permite orientar el diagnóstico histopatológico de lesiones benignas de los maxilares durante la cirugía resectiva^{12,13}.

La BRI, también llamada biopsia intraoperatoria o biopsia rápida, es utilizada tradicionalmente para corroborar márgenes quirúrgicos negativos en la resección de neoplasias malignas. Desde el primer diagnóstico por BRI, en 1891, el procedimiento ha pasado de ser una práctica poco confiable y lenta a una herramienta de diagnóstico importante¹⁶. Los porcentajes de concordancia descritos entre la BRI y el diagnóstico histopatológico definitivo varían entre el 92 y el 98 %, según el tipo y la ubicación de la lesión estudiada¹⁷⁻²⁰.

La sensibilidad, especificidad, valor predictivo positivo y valor predictivo negativo de la BRI para el diagnóstico de QTQ fue de un 91 %, 100 %, 100 % y 92 %, respectivamente, en este trabajo. Si bien la evidencia disponible respecto a la utilidad de la BRI en el estudio de lesiones benignas de los maxilares es escasa, los resultados obtenidos en este trabajo son comparables a lo observado previamente en la literatura. Guthrie y cols.¹³ evaluaron la precisión diagnóstica entre la biopsia preoperatoria incisional y la BRI, en comparación con el diagnóstico histopatológico final de lesiones intraóseas benignas de los maxilares. Se reportó que, si bien la biopsia preoperatoria incisional presentó un mayor porcentaje de concordancia que la BRI (70 % *versus* 61 %, respectivamente), la diferencia no fue estadísticamente significativa. Además, los autores describieron que la BRI presentó una sensibilidad del 91 % para el diagnóstico QTQ¹³, mismo resultado obtenido en el presente trabajo.

Aronovich y cols.¹² también evaluaron la validez de la BRI para el diagnóstico de lesiones orales y maxilofaciales benignas, reportando resultados similares a los obtenidos en este trabajo. En su estudio, el diagnóstico histopatológico de la BRI presentó una sensibilidad y especificidad superior al 90 y 95 % respectivamente, y valores predictivos positivos y negativos del 92,6 % (IC 95 %: 81-98) y del 96,9 % (IC 95 %: 92-99), en comparación con la histopatología diferida para el diagnóstico de QTQ⁸.

Ninguno de los estudios mencionados ha realizado análisis de los likelihood ratios de la biopsia rápida intraoperatoria. En este trabajo, los datos entregaron un resultado de LR - igual a 0,09 y LR + infinito. Considerando la prevalencia de QTQ en la población

general, las probabilidades post test resultan en 100 % y 10 %, respectivamente. Sin embargo, al ajustar la probabilidad pretest a la prevalencia descrita en Chile, la probabilidad post test baja a 2 % en su LR negativo.

Al interpretar estos resultados, encontramos un LR + muy alto, lo cual nos indica que es mucho más probable encontrar la BRI positiva en alguien con QTQ que en alguien sano. Por otro lado, con el LR - hay 2 % de probabilidad de encontrar la BRI negativa en alguien con QTQ que en alguien sano (Tabla IV).

Los principales errores diagnósticos descritos para el estudio histopatológico de la BRI corresponden a errores de muestreo por parte del cirujano o a errores interpretativos por el patólogo^{21,22}. El error de muestreo aumenta a mayor tamaño de la lesión, ya que aumenta la posibilidad de que la muestra enviada a estudio o los cortes que se evalúen en ese momento no sean representativos. El error interpretativo por parte del patólogo se asocia a los artefactos en los cortes histológicos propios de la técnica de congelación, que incluyen oscurecimiento de los núcleos y cambio de angulación de los núcleos o, a la experiencia del patólogo^{21,22}.

Los reportes de la literatura describen una discordancia del 3,9 % al 4,6 % entre el diagnóstico histológico por BRI y el estudio definitivo, los cuales en su mayoría corresponden a falsos negativos^{23,24}. En nuestro trabajo solo un caso presentó discordancia (falso negativo), debido a que los hallazgos de la biopsia intraoperatoria carecían de evidencia contundente para rechazar un diagnóstico compatible con QTQ, por lo cual solo se señaló como diagnóstico preliminar "quiste odontogénico". Algunas de las causas que podrían explicar estos resultados discordantes en el estudio de lesiones benignas de los maxilares incluyen errores de muestreo (46 % de los casos), tejido epitelial insuficiente (15 %), inflamación (15 %), experiencia del patólogo (8 %) y la presencia de artefactos (4 %)¹³.

Otro aspecto para tener en cuenta es que al realizar una biopsia incisional, además de someter al paciente a dos procedimientos quirúrgicos, se crea una comunicación potencial entre la cavidad oral y la lesión, lo que puede hacer más complejo el diagnóstico histológico final, debido a la presencia de infección, inflamación y cicatrización de los tejidos^{8,13}. Esto es una limitante en lesiones de gran tamaño, que puedan requerir la marsupialización o descompresión de la lesión previo a la resección

quirúrgica y tratamiento del lecho quirúrgico^{9,10}.

A pesar del buen rendimiento de la BRI en el estudio y manejo intraoperatorio de lesiones quísticas de los maxilares sugerentes de QTQ, el diagnóstico definitivo de la lesión siempre estará sujeto al informe histopatológico final. Esto obliga a informar al paciente que, en caso de que el diagnóstico final sea diferente al obtenido durante la cirugía, puede ser necesario realizar más tratamientos, como ha sido descrito para el caso de los ameloblastomas unicísticos, donde el diagnóstico por BRI puede ser más complejo aún dada la heterogeneidad de la lesión^{12,13}. Debido a esto, la decisión de qué esquema terapéutico utilizar para el manejo de lesiones quísticas de los maxilares sugerentes de QTQ (el convencional con biopsia incisional previo a la enucleación de una lesión, o bien, el de realizar en una misma intervención quirúrgica la enucleación y el diagnóstico intraoperatorio por BRI de la lesión), depende finalmente del criterio y experiencia del especialista, las instalaciones disponibles y la preferencia del paciente que previamente ha sido bien informado¹².

Para concluir, en base a los resultados obtenidos y considerando las limitaciones del tamaño muestral de este trabajo, es posible sugerir que existe una correlación considerable entre los hallazgos de la biopsia intraoperatoria y el informe histopatológico definitivo de QTQs. De esta forma, la biopsia intraoperatoria puede ser considerada como un complemento de utilidad durante el tratamiento quirúrgico de lesiones quísticas de los maxilares con signos sugerentes de QTQ (sin indicación de descompresión), ya que permite determinar con anticipación la necesidad de tratamiento del lecho quirúrgico en casos de QTQ, sin disponer de una biopsia previa. En consecuencia, se evita someter al paciente a dos intervenciones quirúrgicas, reduciendo el tiempo total de tratamiento y los costos asociados.

CONFLICTOS DE INTERESES

Los autores declaran que no presentan ningún conflicto de interés relevante en este artículo.

FUENTES DE FINANCIACIÓN

La presente investigación no ha recibido ayudas específicas provenientes de agencias del sector público, sector comercial o entidades sin ánimo de lucro.

BIBLIOGRAFÍA

1. Shear M. Developmental odontogenic cysts. An update. *J Oral Pathol Med.* 1994;23(1):1-11.
2. Scully CBE. *Oral and maxillofacial medicine: the basis of diagnosis and treatment.* 2nd Ed. Edinburgh: Churchill Livingstone, 2008.
3. Maurette PE, Jorje J, de Moraes M. Conservative treatment of odontogenic keratocyst: a preliminary study. *J Oral Maxillofac Surg.* 2006;64(3):379-83. DOI: 10.1016/j.joms.2005.11.007.
4. Odontogenic tumors. In: Barnes L, Eveson J, Reichart P, Sidransky D, editors. *World Health Organization classification. Pathology and Genetics of Head and Neck Tumors.* 3rd ed. Lyon: IARC Press; 2005. p. 283-327.
5. Wright JM, Vered M. Update From the 4th Edition of the World Health Organization Classification of Head and Neck Tumours: Odontogenic and Maxillofacial Bone Tumors. *Head Neck Pathol.* 2017;11(1):68-77. DOI: 10.1007/s12105-017-0794-1.
6. Soluk-Tekkeşin M, Wright JM. The World Health Organization Classification of Odontogenic Lesions: A Summary of the Changes of the 2017 (4th) Edition. *Turk Patoloji Derg.* 2018;34(1).
7. Myoung H, Hong SP, Hong SD, Lee JI, Lim CY, Choung PH, et al. Odontogenic keratocyst: Review of 256 cases for recurrence and clinicopathologic parameters. *Oral Surg Oral Med Oral Pathol Oral Radiol Endod.* 2001;91(3):328-33. DOI: 10.1067/moe.2001.113109.
8. Zhao YF, Wei JX, Wang SP. Treatment of odontogenic keratocysts: a follow-up of 255 Chinese patients. *Oral Surg Oral Med Oral Pathol Oral Radiol Endod.* 2002;94(2):151-6. DOI: 10.1067/moe.2001.125694.

9. Ecker J, Horst RT, Koslovsky D. Current Role of Carnoy's Solution in Treating Keratocystic Odontogenic Tumors. *J Oral Maxillofac Surg.* 2016;74(2):278-82. DOI: 10.1016/j.joms.2015.07.018.
10. Al-Moraissi EA, Dahan AA, Alwadeai MS, Oginni FO, Al-Jamali JM, Alkhutari AS, çet al. What surgical treatment has the lowest recurrence rate following the management of keratocystic odontogenic tumor?: A large systematic review and meta-analysis. *J Craniomaxillofac Surg.* 2017;45(1):131-44. DOI: 10.1016/j.jcms.2016.10.013.
11. Pogrel MA. Treatment of keratocysts: the case for decompression and marsupialization. *J Oral Maxillofac Surg.* 2005 Nov;63(11):1667-73. doi: 10.1016/j.joms.2005.08.008. Erratum in: *J Oral Maxillofac Surg.* 2007;65(2):362-3. DOI: 10.1016/j.joms.2005.08.008. Erratum in: *J Oral Maxillofac Surg.* 2007;65(2):362-3.
12. Aronovich S, Kim RY. The sensitivity and specificity of frozen-section histopathology in the management of benign oral and maxillofacial lesions. *J Oral Maxillofac Surg.* 2014;72(5):914-9. DOI: 10.1016/j.joms.2013.10.022.
13. Guthrie D, Peacock ZS, Sadow P, Dodson TB, August M. Preoperative incisional and intraoperative frozen section biopsy techniques have comparable accuracy in the diagnosis of benign intraosseous jaw pathology. *J Oral Maxillofac Surg.* 2012;70(11):2566-72. DOI: 10.1016/j.joms.2011.11.023.
14. Landis J, Koch G. The measurement of observer agreement for categorical data. *Biometrics.* 1977;33(1):159-74. DOI: 10.2307/2529310.
15. Stoelinga PJ. Long-term follow-up on keratocysts treated according to a defined protocol. *Int J Oral Maxillofac Surg.* 2001;30(1):14-25. DOI: 10.1054/ijom.2000.0027.
16. Taxy JB, Husain AN, Montag AG. *Biopsy Interpretation: The Frozen Section.* 1st Ed. Philadelphia, PA: Wolters Kluwer/Lippincott Williams & Wilkins Health; 2010.
17. Wendum D, Flejou JF. Quality assessment of intraoperative frozen sections in teaching hospital: an analysis of 847 consecutive cases. *Ann Pathol.* 2003;23(5):393-9.

18. Mahe E, Ara S, Bishara M. Intraoperative pathology consultation: error, cause and impact. *Can J Surg*. 2013;56(3):E13-8. DOI: 10.1503/cjs.011112.
19. Ferreiro JA, Myers JL, Bostwick DG. Accuracy of frozen section diagnosis in surgical pathology: review of a 1-year experience with 24,880 cases at Mayo Clinic Rochester. *Mayo Clin Proc*. 1995;70(12):1137-41. DOI: 10.4065/70.12.1137.
20. White, VA, Trotter, MJ. Intraoperative consultation/final diagnosis correlation relationship to tissue type and pathologic process. *Arch Pathol Lab Med*. 2008;132(1):29-36. DOI: 10.5858/2008-132-29-IFDCRT.
21. Black C, Marotti J, Zarovnaya E, Paydarfar J. Critical evaluation of frozen section margins in head and neck cancer resections. *Cancer*. 2006;107(12):2792-800. DOI: 10.1002/cncr.22347.
22. Murphy J, Isaiah A, Wolf JS, Lubek JE. The influence of intraoperative frozen section analysis in patients with total or extended maxillectomy. *Oral Surg Oral Med Oral Pathol Oral Radiol*. 2016;121(1):17-21. DOI: 10.1016/j.oooo.2015.07.014.
23. Winther C, Graem N. Accuracy of frozen section diagnosis: a retrospective analysis of 4785 cases. *APMIS*. 2011;119(4-5):259-62. DOI: 10.1111/j.1600-0463.2011.02725.x.
24. Sams SB, Wisell JA. Discordance Between Intraoperative Consultation by Frozen Section and Final Diagnosis. *Int J Surg Pathol*. 2017;25(1):41-50. DOI: 10.1177/1066896916662152.

Tabla I. Descripción de la muestra de pacientes estudiada.

<i>Variable</i>	<i>Descripción</i>
<i>Sexo</i>	Mujer n = 13 (59,1 %) Hombre n = 9 (40,9 %)
<i>Edad</i>	Rango: 9-68 años Promedio: 37,4 años
<i>Región anatómica</i>	Mandíbula n = 12 (54,5 %) Maxilar n = 10 (45,5 %)
<i>Lateralidad</i>	Izquierdo n = 9 (40,9 %) Derecho n = 8 (36,3 %) Centro n = 3 (13,6 %) Bilateral n = 2 (9,1 %)

Tabla II. Diagnósticos histopatológicos de biopsias definitivas postexéresis de las lesiones óseas con sospecha de QTQ, y la cantidad de casos en que hubo concordancia entre el diagnóstico definitivo y el diagnóstico histopatológico, mediante biopsia intraoperatoria (BRI).

<i>Diagnóstico histopatológico definitivo</i>	<i>N.º de casos / N.º de casos concordantes con BRI</i>
<i>Queratoquiste</i>	11 / 10
<i>Quiste dentígero</i>	4 / 4
<i>Quiste odontogénico inflamado</i>	3 / 2
<i>Granuloma eosinofílico y quiste periapical</i>	1 / 1
<i>Quiste odontogénico calcificante</i>	1 / 1
<i>Quiste nasopalatino</i>	1 / 0
<i>Metástasis cáncer renal de células claras</i>	1 / 0
<i>Total</i>	22 / 18

Figura 1. Tinción de hematoxilina-eosina (aumento original 40x). Corte histológico de obtenido por biopsia rápida intraoperatoria por congelación; se aprecia el epitelio escamoso estratificado paraqueratinizado, con una lámina basal de células columnares o cuboidales en empalizada⁶.

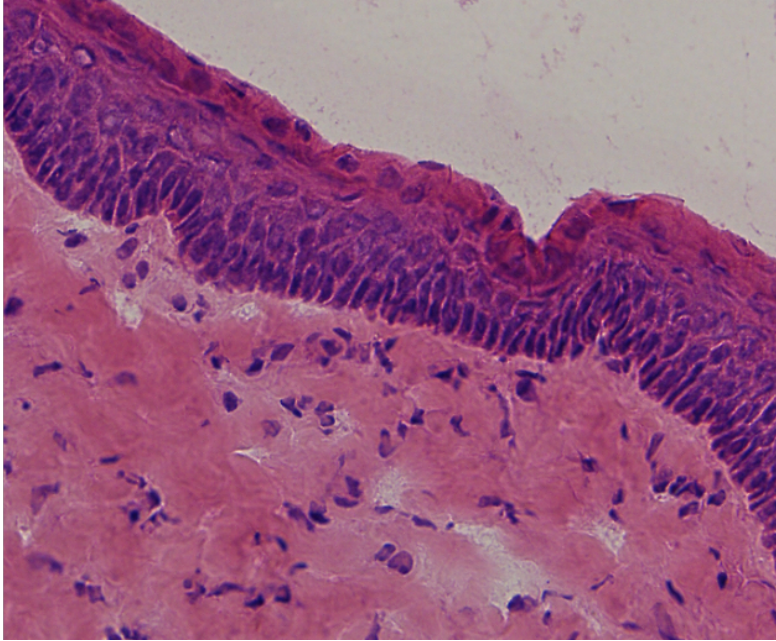


Figura 2. Tinción de hematoxilina-eosina (aumento original 40x). Corte histológico de biopsia diferida. En concordancia con la biopsia intraoperatoria por congelación, se visualiza epitelio escamoso estratificado paraqueratinizado y lámina basal de células columnares en empalizada.

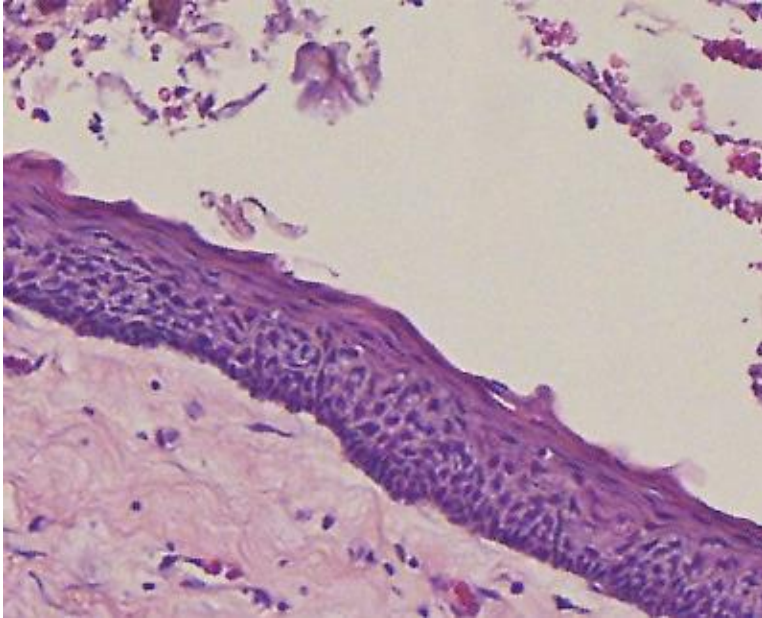


Tabla III. Validez del diagnóstico histopatológico mediante biopsia intraoperatoria para identificar lesiones compatibles con QTQ.

<i>Prueba</i>	<i>Valor (porcentaje)</i>	<i>95 % Intervalo de confianza</i>
<i>Sensibilidad</i>	0,91 (91 %)	(0,59, 1,00)
<i>Especificidad</i>	1,00 (100 %)	(0,72, 1,00)
<i>Valor predictivo positivo</i>	1,00 (100 %)	(0,69, 1,00)
<i>Valor predictivo negativo</i>	0,92 (92 %)	(0,62, 1,00)

Tabla IV. Likelihood Ratios. El likelihood ratio negativo (LR -) fue de 0,09 con una probabilidad post test de 10 %. El likelihood ratio positivo (LR +) arrojó infinito, y su probabilidad post test 100 %.

	Likelihood Ratio	IC 95 %
Likelihood ratio positivo (LR +)	Inf	(NaN - Inf)
Likelihood ratio Negativo (LR -)	0,09	(0,01 – 0,59)

