



# Revista Española de Cirugía Oral y Maxilofacial

Publicación Oficial de la SECOM CyC Sociedad Española de Cirugía Oral y Maxilofacial y de Cabeza y Cuello

## Artículo Aceptado para su pre-publicación / Article Accepted for pre-publication

### Título / Title:

Coristoma óseo de la lengua: Reporte de un caso de etiología traumática / Lingual Osseus Choristoma: Report of a clinical case of traumatic etiology

### Autores / Authors:

Andres Rosa-Valencia, Francisco Rojas Cuellar, Hernan Ramirez Skinner, Ignacio Goñi Espildora, Alex Vargas Díaz, Antonieta Solar Gonzalez

DOI: [10.20986/recom.2021.1277/2021](https://doi.org/10.20986/recom.2021.1277/2021)

### Instrucciones de citación para el artículo / Citation instructions for the article:

Rosa-Valencia Andres, Rojas Cuellar Francisco, Ramirez Skinner Hernan, Goñi Espildora Ignacio, Vargas Díaz Alex, Solar Gonzalez Antonieta. Coristoma óseo de la lengua: Reporte de un caso de etiología traumática / Lingual Osseus Choristoma: Report of a clinical case of traumatic etiology. *j.maxilo* 2021. doi: 10.20986/recom.2021.1277/2021.



Este es un archivo PDF de un manuscrito inédito que ha sido aceptado para su publicación en la *Revista Española de Cirugía Oral y Maxilofacial*. Como un servicio a nuestros clientes estamos proporcionando esta primera versión del manuscrito en estado de prepublicación. El manuscrito será sometido a la corrección de estilo final, composición y revisión de la prueba resultante antes de que se publique en su forma final. Tenga en cuenta que durante el proceso de producción se pueden dar errores, lo que podría afectar el contenido final. El copyright y todos los derechos legales que se aplican al artículo pertenecen a la *Revista Española de Cirugía Oral y Maxilofacial*.

## **CORISTOMA ÓSEO DE LA LENGUA: REPORTE DE UN CASO DE ETIOLOGÍA TRAUMÁTICA**

### **LINGUAL OSSEUS CHORISTOMA: REPORT OF A CLINICAL CASE OF TRAUMATIC ETIOLOGY**

**Andrés Rosa Valencia<sup>1</sup>, Francisco Rojas Cuéllar<sup>1</sup>, Hernán Ramírez Skinner<sup>1</sup>, Ignacio Goñi Espildora<sup>1</sup>, Álex Vargas Díaz<sup>1</sup>, Antonieta Solar González<sup>2</sup>**

*<sup>1</sup>Departamento de Cirugía Oncológica y Maxilofacial. División de Cirugía. Pontificia Universidad Católica de Chile. <sup>2</sup>Departamento de Anatomía Patológica. Facultad de Medicina. Pontificia Universidad Católica de Chile*

#### **CORRESPONDENCIA:**

Andrés Rosa Valencia

[andres.rosa.valencia@gmail.com](mailto:andres.rosa.valencia@gmail.com)

Recibido: 28-03-2021

Aceptado: 18-11-2021

#### **RESUMEN**

El coristoma óseo es una lesión rara, benigna, que en la región oral afecta más comúnmente la lengua. El caso clínico reportado es de un hombre de 65 años, con historia de accidente cerebrovascular, hipertensión arterial, diabetes mellitus tipo II y daño renal crónico que consulta por úlcera sangrante en borde lateral de la lengua. Al examen físico se observa una úlcera de consistencia dura, coloración blanca, con relación al borde lateral de la lengua derecho y cercano a un resto radicular afilado. Se realizó la exodoncia del diente y la biopsia excisional de la lesión bajo anestesia general, informando tejido óseo trabecular maduro en el borde lateral de la lengua.

**Palabras clave:** Coristoma óseo, osteoma lingual, lengua.

## **ABSTRACT**

Osseous Choristoma is a rare, benign lesion that in the oral region is commonly located at the tongue. The reported clinical case is a male, 65 years old with history of Cerebrovascular accident, arterial hypertension, Type II diabetes mellitus and chronic renal disease. The patient's reason for consultation is a bleeding ulcer in the lateral border of the tongue. At the physical exam we find an ulcer with a hard white mass in the right lateral border of the tongue near a sharp root rest of a teeth. Extraction of tooth and excisional biopsy was performed under general anesthesia, reporting mature trabecular bone tissue in the lateral border of the tongue.

**Keywords:** Osseous choristoma, lingual osteoma, tongue.

## **INTRODUCCIÓN**

El coristoma es definido como el crecimiento de tejido normal en locaciones anormales, rara vez observado en cavidad oral y, cuando se presentan, son con mayor frecuencia compuestos de tejido óseo o cartilaginoso. Otras composiciones menos frecuentes incluyen tejido glial periférico, glándulas sebáceas o tejido gastrointestinal<sup>1</sup>. El coristoma óseo lingual se refiere al crecimiento heterotópico de tejido óseo maduro dentro de tejido blando lingual. Es una lesión rara y benigna de la cavidad oral que afecta más comúnmente el dorso de la lengua con menos de 100 casos reportados en la literatura desde su definición en el año 1913<sup>1,2</sup>. En ocasiones genera sintomatología de estimulación mecánica, como disfagia y náuseas. La etiología del coristoma óseo aún es desconocida, sin embargo se debate entre un origen embriológico o traumático<sup>3,4</sup>. Su frecuencia es mayor en mujeres de la tercera y cuarta década de edad. A pesar de ser consideradas lesiones autolimitadas en su crecimiento, pueden asemejarse a neoplasias malignas y debe realizarse el diagnóstico diferencial en pacientes con lesiones tumorales en lengua.

Su presentación clínica común es una lesión nodular indolora, de base sésil o pediculada de consistencia firme a la palpación. Se encuentra localizado con mayor frecuencia en la región posterior de la lengua. A pesar de que la mayoría de los pacientes reportados en la literatura no presentan sintomatología, se ha reportado disfagia, sensación de cuerpo extraño, náuseas, incomodidad y dolor. El diagnóstico definitivo debe realizarse con biopsia y estudio histológico. La histología generalmente informa hueso laminillar compacto con canales de Havers bien desarrollados o cartílago maduro rodeado por tejido conectivo denso. El tratamiento de elección para esta patología es la exéresis quirúrgica con un pronóstico favorable y sin reportes de recidivas locales<sup>1-4</sup>.

## **CASO CLÍNICO**

Hombre de 65 años, con historia de accidente vascular encefálico (AVE), hipertensión arterial, diabetes mellitus tipo II y daño renal crónico en tratamiento con amlodipino, metformina y acenocumarol. El paciente consulta por úlcera sangrante en borde lateral de la lengua derecha sin dolor. Al examen físico se observa una úlcera de consistencia firme, coloración blanca, en relación con el borde lateral de la lengua derecho y cercano a un molar inferior derecho afilado con extensa destrucción coronaria (Figura 1). No se palpan masas en el cuello.

Se realizó la biopsia excisional de la lesión bajo anestesia general (Figura 2) junto con la exodoncia del diente y se envió la muestra para diagnóstico histopatológico. El estudio histológico informó pared lingual con epitelio plano escamoso no cornificado, en partes ulcerado, y en lámina propia tejido óseo trabecular maduro, sin atipias, mitosis ni signos de malignidad (Figura 3). Se confirma así el diagnóstico de Coristoma óseo lingual.

## **DISCUSIÓN**

El coristoma óseo lingual es una patología muy rara con menos de 100 casos reportados en la literatura. En una revisión sistemática realizada el año 2020 por Shareef y cols., se

reportan 69 casos de coristoma óseo lingual desde su definición como patología el año 1913<sup>1,5</sup>. En la Tabla I se sintetizan los casos reportados de coristoma óseo lingual en los últimos 20 años, adaptado de Shareef y cols.

Esta patología se ha reportado con mayor frecuencia en mujeres, alrededor de un 70 % de los casos. La edad de los pacientes con coristoma óseo lingual es variado y ha sido reportado desde los 5 años hasta 73 años de edad con mayor frecuencia en la 3.<sup>a</sup> y 4.<sup>a</sup> década de edad<sup>1,5,6</sup>. Este caso reportado fue un paciente de sexo masculino de 65 años de edad al momento de la consulta.

La revisión sistemática realizada por Shareef y cols. describe que esta lesión se presenta como una lesión sésil o pediculada en un 58 % de los casos en el dorso de la lengua en la región posterior a la altura de las papilas circunvaladas, aunque se han reportado otras localizaciones<sup>1,5-10</sup>. Además, se han presentado diversos signos y síntomas como disfagia, sensación de cuerpo extraño, náuseas, incomodidad y dolor. En este caso el principal signo fue el sangrado. La ulceración de la lesión y el sangrado fue probablemente asociado al trauma crónico generado por el molar destruido en relación con la lesión y no sería una característica propia de la lesión.

Actualmente la etiología de esta patología aún es incierta. Se han postulado dos teorías en cuanto a la etiología del coristoma óseo lingual. Una teoría sugiere que el desarrollo de los coristoma óseos se debe frecuentemente a una malformación congénita. Otra teoría propuesta es que estas lesiones pudiesen formarse a partir de trauma previo y/o irritación crónica en la lengua<sup>1,5</sup>. En el caso reportado, se podría atribuir a una etiología traumática crónica del molar en relación con la lesión. Sin embargo, en la actualidad no existe evidencia suficiente que apoye a cualquiera de las dos teorías.

Los diagnósticos diferenciales del coristoma óseo en borde lateral de la lengua pueden incluir tumores benignos de tejido blando, tejido nervioso y tumores malignos<sup>1,7,8</sup>.

El tratamiento más común del coristoma óseo es la resección quirúrgica con bisturí o electrobisturí, sin embargo se describe también el uso del láser de titanil fosfato de potasio para la eliminación de la lesión<sup>1,9</sup>, con buenos resultados y sin recurrencias reportadas.

El pronóstico postquirúrgico del coristoma óseo lingual es excelente debido a que en lengua no se han reportado recidivas<sup>1-5</sup>, sin embargo se han reportado recurrencias en coristomas óseos ubicados en otras localizaciones, como en el músculo masetero, encía y mucosa yugal<sup>1,10</sup>. En el caso reportado, el paciente se mantiene asintomático y sin signos de recidiva a los 3 meses.

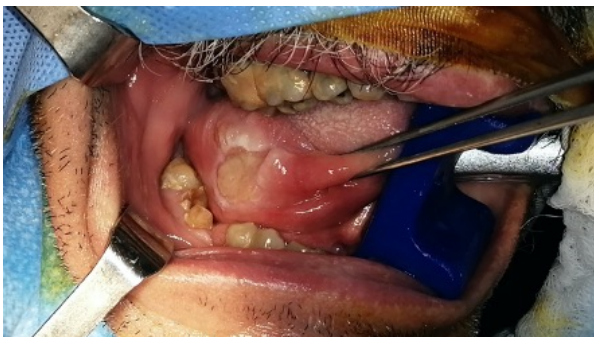## **BIBLIOGRAFÍA**

1. Shareef ZJ, Shareef SJ, Kerndt CC, Aughenbaugh A, Di Ponio A. Lingual Osseous Choristoma: A Comprehensive Systematic Review of Lesion Presentation, Histology, and Morphology. *Spartan Med Res J.* 2020;5(2):17543. DOI: 10.51894/001c.17543.
2. Andressakis DD, Pavlakis AG, Chrysomali E, Rapidis AD. Infected lingual osseous choristoma. Report of a case and review of the literature. *Med Oral Patol Oral Cir Bucal.* 2008;13(10):E627-32.
3. Benamer MH, Elmangoush AM. Lingual Osseous Choristoma Case report and review of literature. *Libyan J Med.* 2007;2(1):46-8.
4. Adhikari BR, Sato J, Morikawa T, Obara-Itoh J, Utsunomiya M, Harada F, et al. Osseous choristoma of the tongue: two case reports. *J Med Case Rep.* 2016;10:59. DOI: 10.1186/s13256-016-0840-8.
5. Gorini E, Mullace M, Migliorini L, Mevio E. Osseous choristoma of the tongue: a review of etiopathogenesis. *Case Rep Otolaryngol.* 2014;2014:373104. DOI: 10.1155/2014/373104.
6. Hemmi T, Suzuki J, Sato S, Tabata M, Watanabe K, Sugawara M, et al. A Case of an Incidentally Removed Lingual Osseous Choristoma. *Case Rep Otolaryngol.* 2020;2020:3498915. DOI: 10.1155/2020/3498915.
7. Ginat DT, Portugal L. Lingual osseous choristoma. *Ear Nose Throat J.* 2016;95(7):260-1.

8. Davidson S, Steiner M, Nowicki M. Lingual osseous choristoma. *J Pediatric* 2016;168:247. DOI: 10.1016/j.jpeds.2015.09.053.
9. Liu SC, Su WF, Nieh S, Lin DS, Chu YH. Lingual osteoma. *J Med Sci.* 2010;30(3):97-9.
10. Dalkiz M, Hakan Yurdakul R, Pakdemirli E, Beydemir B. Recurrent osseous choristoma of the masseter muscle: case report. *J Oral Maxillofac Surg.* 2001;59(7):836-9. DOI: 10.1053/joms.2001.24313.

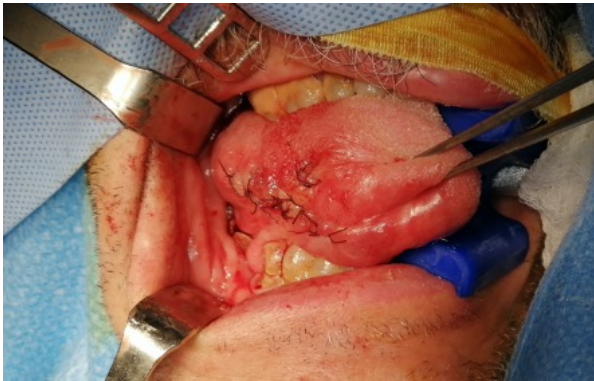Prepublicación

**Figura 1. Coristoma óseo en borde lateral de lengua.**

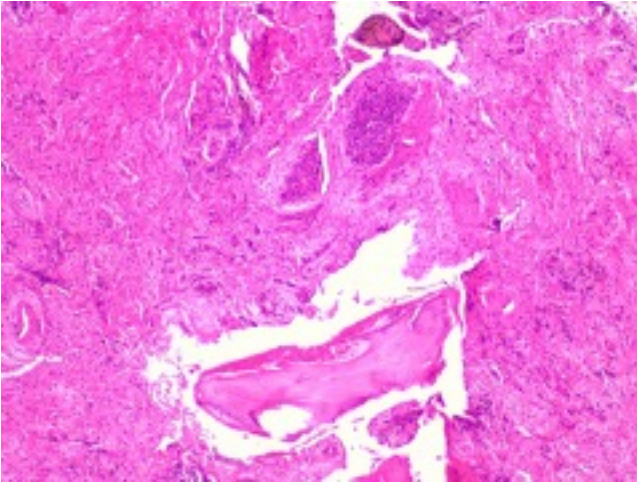




**Figura 2. Postoperatorio inmediato de exodoncia y biopsia excisional de coristoma óseo.**



**Figura 3. Estudio histológico de lesión ulcerada: se observa tejido óseo maduro y tejido inflamatorio.**



**Tabla I. Casos reportados en la literatura los últimos 20 años, adaptado de Shareef y cols.<sup>1</sup>.**

<b>Año</b>	<b>Autor</b>	<b>Década de vida/Sexo</b>	<b>Sintomatología</b>	<b>Base de la lesión</b>	<b>Ubicación lengua</b>	<b>Tratamiento</b>
2020	Kutlesi cols.	y 2.ª/F	Náuseas, sensación de cuerpo extraño, tumoración	N/E	1/3 posterior	Exéresis
2018	Macedo cols.	y 1.ª/M	Asintomático	Sésil	1/3 posterior	Exéresis
2017	Yoshimura y cols.	y 1.ª/M	Náuseas, sensación de cuerpo extraño, tumoración	Pedunculada	1/3 posterior	Exéresis
2017	Heinz y cols.	2.ª/F	Náuseas, sensación de cuerpo extraño, tumoración	Pedunculada	2/3 anterior	Laser/CO <sub>2</sub>
2016	Tran y cols.	3.ª/F	Náuseas, sensación de cuerpo extraño, tumoración y disfagia	Pedunculada	1/3 posterior	Exéresis
2016	Davidson cols.	y 1.ª/M	Náuseas, sensación de cuerpo extraño, tumoración y disfagia	N/E	1/3 posterior	Exéresis
2016	Adhikari cols.	y 1.ª/F	Náuseas, sensación de cuerpo extraño, tumoración, aumento de volumen	Pedunculada	1/3 posterior derecho, foramen ciego	Exéresis
2016	Adhikari cols.	y 2.ª/F	Dolor	Pedunculada	1/3 posterior derecho, foramen ciego	Exéresis
2016	Turan y cols.	4.ª/F	Náuseas, sensación de cuerpo extraño, tumoración, aumento de volumen	Sésil	1/3 posterior derecho, foramen ciego	Exéresis
2016	Candido cols.	y 1.ª/F	Náuseas, sensación de cuerpo extraño, tumoración	Sésil	2/3 anterior izquierdo	Exéresis
2015	Stanford cols.	y 1.ª/M	Asintomático	N/E	1/3 posterior izquierdo	Exéresis

2015	Girgis y cols.	3.ª/F	Náuseas, sensación de cuerpo extraño, tumoración	Pedunculada	1/3 posterior derecho, foramen ciego	Exéresis
2014	Yamamoto y cols.	1.ª/M	Disfagia, ronquera, aumento de volumen	Pedunculada	1/3 posterior derecho	Exéresis
2014	Gorini y cols.	1.ª/F	Náuseas, sensación de cuerpo extraño, tumoración	Sésil	1/3 posterior línea media, foramen ciego	Exéresis
2011	Liu y cols.	1.ª/M	Asintomático	Pedunculada	1/3 posterior derecho	Exéresis
2008	Andressakis y cols.	7.ª/M	Disfagia, aumento de volumen, dolor	N/E	1/3 posterior línea media	Exéresis
2007	Demiresen y cols.	2.ª/M	Náuseas, sensación de cuerpo extraño, tumoración	N/E	2/3 anterior	Exéresis
2007	Benamer y cols.	1.ª/F	Náuseas, sensación de cuerpo extraño, tumoración	Pedunculada	Línea media	Exéresis

F: femenino. M: masculino. N/E: no evaluado.