



## **Artículo Aceptado para su pre-publicación / Article Accepted for pre-publication**

### **Título / Title:**

Tumoración intraoral con extensión inframiloidea. Un hallazgo poco frecuente. /  
Mass on the floor of the mouth with neck extension. An uncommon finding.

### **Autores / Authors:**

Cristina Vázquez Martínez, Ramón Gutiérrez Díaz, Gregorio Sanchez Aniceto

DOI: [10.20986/recom.2020.1071/2019](https://doi.org/10.20986/recom.2020.1071/2019)

### **Instrucciones de citación para el artículo / Citation instructions for the article:**

Vázquez Martínez Cristina, Gutiérrez Díaz Ramón, Sanchez Aniceto Gregorio.  
Tumoración intraoral con extensión inframiloidea. Un hallazgo poco frecuente. /  
Mass on the floor of the mouth with neck extension. An uncommon finding. .  
j.maxilo 2020. doi: 10.20986/recom.2020.1071/2019.



Este es un archivo PDF de un manuscrito inédito que ha sido aceptado para su publicación en la *Revista Española de Cirugía Oral y Maxilofacial*. Como un servicio a nuestros clientes estamos proporcionando esta primera versión del manuscrito en estado de prepublicación. El manuscrito será sometido a la corrección de estilo final, composición y revisión de la prueba resultante antes de que se publique en su forma final. Tenga en cuenta que durante el proceso de producción se pueden dar errores, lo que podría afectar el contenido final. El copyright y todos los derechos legales que se aplican al artículo pertenecen a la *Revista Española de Cirugía Oral y Maxilofacial*.

**TUMORACIÓN INTRAORAL CON EXTENSIÓN INFRAMILOHOIDEA. UN HALLAZGO POCO FRECUENTE**

**MASS ON THE FLOOR OF THE MOUTH WITH NECK EXTENSION. AN UNCOMMON FINDING**

**Cristina Vázquez Martínez, Ramón Gutiérrez Díaz, Gregorio Sánchez Aniceto**

*Hospital Universitario 12 de Octubre, Madrid*

**CORRESPONDENCIA:**

Cristina Vázquez Martínez

cristinavazquezmartinez@gmail.com

Recibido: 21 de mayo de 2019

Aceptado: 13 de noviembre de 2019

**RESUMEN**

Se presenta el caso de una paciente mujer de 67 años que acudió al Servicio de Urgencias del Hospital Universitario 12 de Octubre derivada de otro centro por sospecha de un absceso cervical de origen odontogénico. Sin embargo, la exploración física sugería una glándula sublingual herniada hacia el espacio submental y el TC informaba de una imagen en reloj de arena, pero el resultado histopatológico no fue ni de ránula sublingual ni de quiste dermoide. A propósito de este caso, se ha llevado a cabo una revisión bibliográfica de las lesiones frecuentemente encontradas en el suelo de la boca y la región cervical.

**Palabras clave:** Linfangioma, ránula plunging, quiste dermoide, higroma quístico.

**ABSTRACT**

A 67-year-old woman attended the Emergency Care Unit at 12 de Octubre Hospital with the suspicion of an odontogenic abscess diagnosed in another hospital.

She presented with pain at lower left canine and growing submental mass. However, clinical examination suggested a plunging ranula and CT scan showed a "clock sand-like" image which is typical in dermoid cysts. Anatomic pathology confirmed that the mass was a lymphangioma.

A literature review has been done to understand and differentiate masses that can be found in this region.

**Key words:** Lymphangioma, plunging ranula, dermoid cyst, cystic hygroma.

## INTRODUCCIÓN

La etiología de las tumoraciones orales y cervicales es muy diversa. Dentro de ellas encontramos el linfangioma, una tumoración congénita y de origen linfático. La mayoría de ellos se encuentran en la región de la cabeza y el cuello, pero la localización a nivel del suelo de la boca es extremadamente rara. No presenta signos patognomónicos a la exploración física y radiológica, por lo que es preciso realizar un buen diagnóstico diferencial. A continuación, se expone un caso clínico que ha servido de base para realizar una revisión de la literatura y desarrollar el tema en profundidad.

## CASO CLÍNICO

Se presenta el caso de mujer de 67 años sin antecedentes de interés, que fue derivada al Servicio de Urgencias del Hospital 12 de Octubre por odontalgia en la pieza 33 y tumefacción submental con la sospecha de un absceso de origen odontogénico.

A la exploración física, se palpaba una tumoración en el suelo de la boca y región submental, de consistencia blanda y coloración violácea, que hacía sospechar una ránula sublingual. Dicha tumoración elevaba el suelo de la boca y rechazaba la lengua hacia la orofaringe, lo que condicionaba a la paciente una ligera disnea (Figura 1).

La analítica no mostraba alteraciones relevantes y en la tomografía se describía una tumoración hipodensa supra e inframilohioidea compatible con una ránula plunging o

un quiste dermoide, dado que presentaba la imagen característica en “reloj de arena” (Figura 2).

Con estos hallazgos, se cursó ingreso hospitalario para tratamiento médico y quirúrgico programado. Se procedió a un abordaje combinado intraoral y cervical. El abordaje intraoral se llevó a cabo mediante una incisión en la cara ventral de la lengua y suelo de boca (Figura 3) para la disección de la porción craneal de la tumoración. Con el abordaje cervical se disecó el resto de la tumoración mediante la apertura de la musculatura geni y milohioidea. Se cerró por planos y se colocó un drenaje cervical.

La evolución postoperatoria de la paciente fue satisfactoria. El resultado anatomopatológico determinó que la lesión era compatible con un linfangioma intraoral extirpado en su totalidad. La inmunohistoquímica mostró positividad para el marcador D240, lo que confirmó la naturaleza del linfangioma (Figura 4).

## DISCUSIÓN

Las tumoraciones cervicales y del suelo de la boca se clasifican según su origen congénito como el quiste dermoide<sup>1</sup>, o adquirido, como es el caso de la ránula sublingual. Su etiología puede ser tumoral, quística, infecciosa o neurovascular<sup>2</sup>.

El linfangioma fue descrito por primera vez por Redenbacher en el año 1828<sup>1</sup>. Es una tumoración hamartomatosa y de origen congénito que surge por el secuestro de tejido linfoide durante el desarrollo del sistema venoso, aunque dicho tejido no se comunica con el resto del sistema linfático<sup>1,3</sup>. La mayoría de ellos, hasta el 70 % según las series, se encuentran en la región de la cabeza y el cuello<sup>3</sup> y suelen debutar durante la infancia o adolescencia. A nivel intraoral es frecuente encontrarlos en el dorso de la lengua, mucosa yugal, paladar o reborde alveolar, pero la localización en el suelo de la boca es rara. Cuando el linfangioma se extiende de la cavidad oral a los espacios cervicales se conoce como higroma quístico<sup>4</sup>.

El linfangioma suele confundirse con un quiste dermoide o ránula sublingual, pues la sintomatología es muy parecida y poco específica: tumoración indolora y de largo tiempo de evolución que en ocasiones genera dificultad progresiva para tragar o respirar<sup>2,3</sup>. Otras entidades a tener en cuenta son el quiste del conducto tirogloso, el hemangioma, neurofibroma<sup>1,5</sup>, el quiste de la hendidura branquial y el lipoma<sup>6</sup>.

Los casos que no debutan de forma aguda se recomienda estudiarlos mediante punción con aguja fina<sup>2</sup> y técnicas radiológicas, como la tomografía axial computarizada o la resonancia magnética<sup>2</sup>.

El tratamiento de elección es la resección quirúrgica, puesto que no responden a agentes esclerosantes como sí lo hacen los hemangiomas<sup>3</sup>. Otros tratamientos propuestos han sido la radioterapia, la crioterapia, la embolización, la terapia con láser Nd-YAG o la radiofrecuencia<sup>4</sup>, con resultados subóptimos cuando se compara con el tratamiento quirúrgico.

El diagnóstico definitivo lo dará el estudio anatomopatológico de la pieza, que muestra agregados de vasos linfáticos con marcadas dilataciones<sup>3,4</sup> envueltos en un estroma de tejido conectivo laxo. El estudio inmunohistoquímico con el marcador D240 es fundamental para determinar la presencia de los vasos linfáticos característicos de esta lesión.

El pronóstico en general es bueno, aunque los casos en los que la tumoración no está encapsulada el porcentaje de recurrencia puede llegar a ser de hasta el 39 %<sup>1,7</sup>.

Por todo ello, resulta fundamental conocer la etiología de las tumoraciones en esta localización y realizar un correcto diagnóstico diferencial, para así realizar un buen manejo clínico y tratarlas según corresponda.

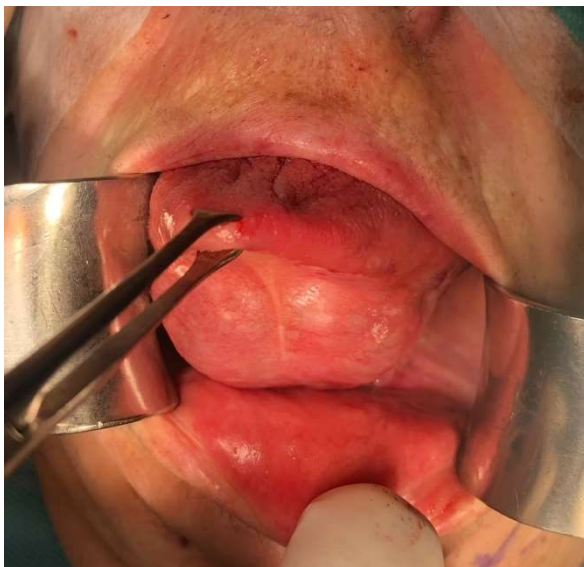
## **BIBLIOGRAFÍA**

1. Bhayya H, Pavani D, Avinash Tejasvi ML, Geetha P. Oral lymphangioma: A rare case report. *Contemp Clin Dent*. 2015;6(4):584-7. DOI: 10.4103/0976-237X.169851.
2. Brunet-Garcia A, Lucena-Rivero E, Brunet-Garcia L, Faubel-Serra M. Cystic mass of the floor of the mouth. *J Clin Exp Dent*. 2018;10(3):e287-e290. DOI: 10.4317/jced.54604.
3. Sunil S, Gopakumar D, Sreenivasan BS. Oral lymphangioma—Case reports and review of literature. *Contemp Clin Dent*. 2012;3(1):116-8. DOI: 10.4103/0976-237X.94561.
4. Rathan JJ, Vardhan BGH, Muthu MS, Venkatachalapathy null, Saraswathy K, Sivakumar N. Oral lymphangioma: a case report. *J Indian Soc Pedod Prev Dent*. 2005;23(4):185-9. DOI: 10.4103/0970-4388.19007.

5. Jain H, Singh S, Singh A. Giant Sublingual Dermoid Cyst in Floor of the Mouth. *J Maxillofac Oral Surg.* 2012;11(2):235-7. DOI: 10.1007/s12663-010-0093-9.
6. Rojas Jiménez D, Porrás Fernández I, Zamora Arce D. Ránula, alternativas de tratamiento quirúrgico versus no quirúrgico. *Odontos-Int J Dent Sci.* 2017;18(1E):15-28. DOI: 10.15517/ijds.v0i0.24398.
7. Orvidas LJ, Kasperbauer JL. Pediatric lymphangiomas of the head and neck. *Ann Otol Rhinol Laryngol.* 2000;109(4):411-21. DOI: 10.1177/000348940010900412.

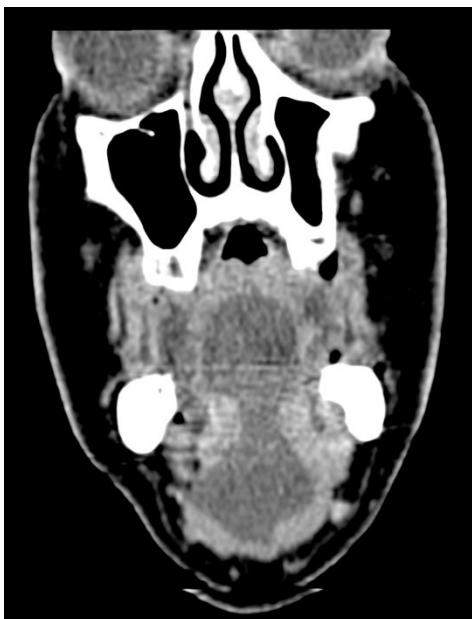Prepublicación

**Figura 1. Aspecto de la lesión a la exploración física. Tumoración en cara ventral y suelo de boca.**



Prepublicación

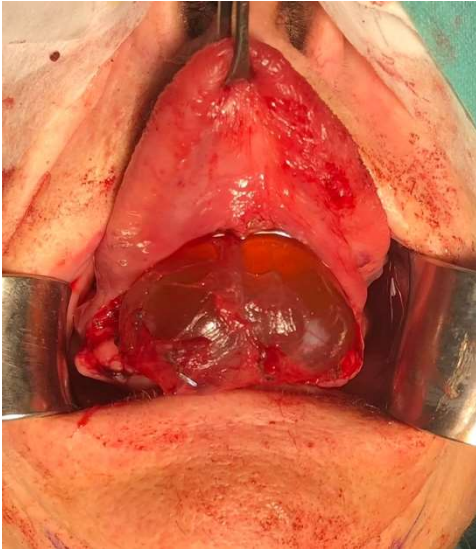Figura 2. Aspecto de la lesión en corte coronal de TAC. Imagen hipodensa en “reloj de arena”.



Prepublicación

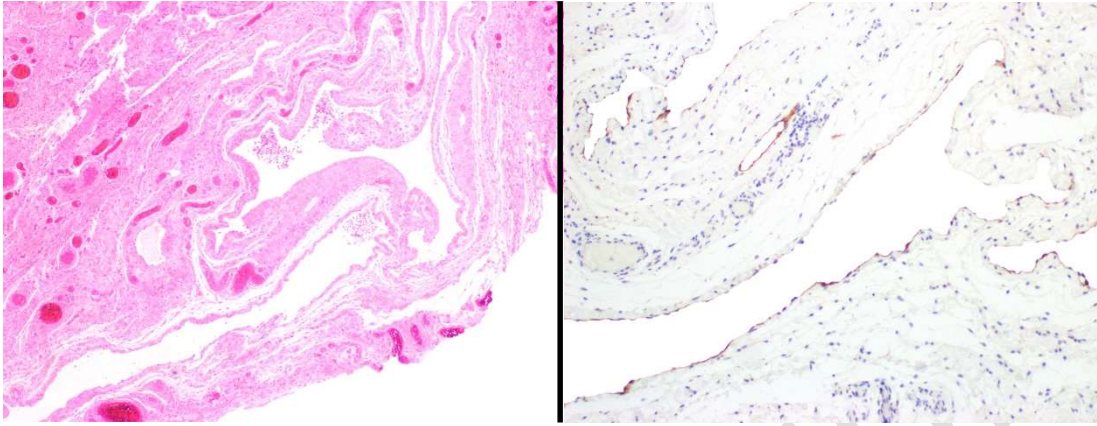


**Figura 3. Abordaje intraoral con exposición de la lesión. Al trasluz se evidencia una tumoración de aspecto quístico.**



Prepublicación

**Figura 4. Imagen AP con tinción H-E 4x. Se aprecia tejido linfoepitelial con agregados linfáticos. Positividad para el marcador D240, característico del linfangioma.**



Prepublicación