



Artículo Aceptado para su pre-publicación / Article Accepted for pre-publication

Título / Title:

Fístula linfática cervical: complicaciones y manejo / Cervical chyle leak: complications and management

Autores / Authors:

Ana Ramos Zayas, Francisco Merino Domingo , Ignacio Zubillaga Rodriguez, Gregorio Sánchez Aniceto

DOI: [10.20986/recom.2020.1057/2019](https://doi.org/10.20986/recom.2020.1057/2019)

Instrucciones de citación para el artículo / Citation instructions for the article:

Ramos Zayas Ana, Merino Domingo Francisco, Zubillaga Rodriguez Ignacio, Sánchez Aniceto Gregorio. Fístula linfática cervical: complicaciones y manejo / Cervical chyle leak: complications and management. *j.maxilo* 2020. doi: 10.20986/recom.2020.1057/2019.



Este es un archivo PDF de un manuscrito inédito que ha sido aceptado para su publicación en la *Revista Española de Cirugía Oral y Maxilofacial*. Como un servicio a nuestros clientes estamos proporcionando esta primera versión del manuscrito en estado de prepublicación. El manuscrito será sometido a la corrección de estilo final, composición y revisión de la prueba resultante antes de que se publique en su forma final. Tenga en cuenta que durante el proceso de producción se pueden dar errores, lo que podría afectar el contenido final. El copyright y todos los derechos legales que se aplican al artículo pertenecen a la *Revista Española de Cirugía Oral y Maxilofacial*.

FÍSTULA LINFÁTICA CERVICAL: COMPLICACIONES Y MANEJO

CERVICAL CHYLE LEAK: COMPLICATIONS AND MANAGEMENT

Ana Ramos Zayas, Francisco Merino Domingo, Ignacio Zubillaga Rodríguez y Gregorio Sánchez Aniceto

Servicio de Cirugía Oral y Maxilofacial, Hospital Universitario 12 de Octubre. Madrid, España

CORRESPONDENCIA:

Ana Ramos Zayas

ana.ramos.zayas@hotmail.com

Recibido el 3 de octubre de 2019

Aceptado el 22 de octubre de 2019

RESUMEN

La fístula linfática cervical se produce por daño iatrogénico del conducto torácico en cirugías de cabeza y cuello. Ante la sospecha de una fístula linfática se debe iniciar rápidamente un manejo nutricional y seguimiento estrecho, ya que pueden tener consecuencias graves como inmunosupresión, compromiso metabólico y necrosis cutánea con exposición e incluso ruptura carotidea. A continuación se presenta el caso de un paciente con fístula linfática cervical que precisó reintervención quirúrgica para lograr el cese de la fístula.

Palabras clave: Fístula linfática cervical, cirugía cervical, conducto torácico, triglicéridos de cadena media (TCM), análogos de somatostatina.

ABSTRACT

Chyle leak formation is produced by iatrogenic damage to the thoracic duct in head and neck surgeries. Given the suspicion of a cervical chyle leak, nutritional management and close follow-up should be initiated quickly, since they can have serious consequences such as immunosuppression, metabolic compromise and skin necrosis with exposure or even carotid rupture. We report the case of a patient with cervical chyle leak that required surgical reexploration to reach the chyle leak closure.

Keywords: Head and neck chylous fistula, neck dissection, thoracic duct, mediumchain triglycerides (MCT), somatostatin analog.

INTRODUCCIÓN

La fístula linfática cervical es una complicación producida por daño iatrogénico del conducto torácico en cirugías de cabeza y cuello^{1,2}. Su incidencia se estima entre 1-2,5 %³⁻⁵, pudiendo ocasionar complicaciones poco frecuentes pero potencialmente graves.

A pesar de que en la literatura actual parece existir consenso en realizar inicialmente un manejo conservador⁶⁻⁹, si este no tiene éxito, es necesario recurrir a la cirugía. Los criterios ante los cuales la intervención quirúrgica está indicada no están claramente establecidos^{10,11}.

Se presenta el caso de un paciente que presentó numerosas complicaciones asociadas a la fístula linfática cervical, y que ante el fracaso de las medidas nutricionales, precisó la ligadura del conducto torácico para revertir la fístula.

CASO CLÍNICO

Varón de 58 años en estudio por conglomerado adenopático retromandibular izquierdo de un mes de evolución con histología de neoplasia escamosa metastásica. Ante la ausencia de malignidad de las biopsias tomadas en búsqueda del tumor primario, fue sometido a vaciamiento cervical radical izquierdo.

En el postoperatorio inmediato debutó con tumefacción de la herida quirúrgica y débito lechoso por los drenajes cervicales, cuantificado en 250 ml/24 horas. Establecida la sospecha de una fístula linfática cervical, fue inicialmente tratado de forma conservadora mediante reposo, drenaje aspirativo y vendaje compresivo en región supraclavicular. Se pautó una dieta enteral pobre en grasas y rica en triglicéridos de cadena media (TCM) y proteínas.

La siguiente semana de ingreso, el débito linfático se mantuvo en aproximadamente 500 ml/día, por lo que, de acuerdo con el Servicio de Nutrición, se decidió suspender la dieta enteral, e iniciar soporte nutricional artificial con nutrición parenteral. En los días sucesivos, el débito linfático disminuyó levemente situándose en unos 300-400 ml/día. Durante el ingreso el paciente presentó compromiso metabólico (hipoalbuminemia, hipoproteinemia, anemia ferropénica e hipotensión), retraso en la cicatrización e inmunosupresión (sobreinfección de la herida quirúrgica y bacteriemia secundaria).

Ante el fracaso de las medidas conservadoras y el aumento del drenaje linfático (600-700 ml/día), fue necesaria la reintervención quirúrgica a las tres semanas. Intraoperatoriamente se objetivó franca emisión de líquido linfático, ligando el conducto torácico a nivel de la fuga y cubriendo el lecho quirúrgico con un colgajo de músculo temporal y sellante de fibrina, logrando así el cese de la fístula (Figuras 1 y 2).

DISCUSIÓN

El conducto torácico representa la ruta final común de la mayor parte del flujo linfático corporal. Su anatomía variable y composición frágil lo hacen especialmente propenso a una lesión inadvertida no identificable intraoperatoriamente, que puede originar una fístula linfática cervical^{1,3-6}.

Pese a su baja incidencia, la fístula linfática supone una complicación grave de las disecciones cervicales bajas en el paciente oncológico⁶⁻¹⁰. A medida que el débito linfático aumenta y la fístula se mantiene a lo largo del tiempo, puede cursar con compromiso nutricional (hipoproteinemia, depleción de vitaminas liposolubles), del equilibrio hidroelectrolítico (hipovolemia, hiponatremia y acidosis metabólica), inmunosupresión (linfopenia) y alteración del proceso de cicatrización, que puede dar

lugar a necrosis cutánea, con exposición y ruptura carotídea. Todo ello conduce a un aumento significativo de la morbimortalidad y del tiempo de hospitalización de los pacientes. En última instancia, una fístula no controlada, puede extenderse hacia el mediastino, penetrando la pleura y formando un quilotórax⁶.

Aunque el diagnóstico es inicialmente clínico, para su confirmación se puede recurrir al análisis bioquímico del contenido linfático, que típicamente muestra una concentración de triglicéridos superior a 100 mg/dl, o a la cantidad de triglicéridos séricos y la presencia de quilomicrones^{1,7,8}.

Existe una clasificación clásica en función de la cuantía de salida del drenaje linfático que divide a las fístulas en bajo rendimiento (cuando la salida es menor de 500 ml/día) o de alto rendimiento si es superior⁶. En general, las de bajo rendimiento suelen resolverse con un manejo conservador, mientras que para las de alto rendimiento, el manejo conservador suele ser insuficiente y a menudo requieren reintervención quirúrgica.

Independientemente de dicha clasificación, y acorde con la literatura actual, el manejo conservador de la fístula quillosa constituye la primera línea de tratamiento y conduce al cierre del 80 % de las fístulas^{1,6}. Está basado en la intervención nutricional con el objetivo de disminuir la producción de quilo, y reponer las pérdidas de fluidos, electrolitos y nutrientes extravasados, para evitar la desnutrición y deshidratación. Se trata de una dieta pobre en triglicéridos de cadena larga (TCL), componente principal de la linfa, suplementada con TCM, los cuales alcanzan directamente el sistema venoso portal sin incorporarse al sistema linfático^{2,3,9}.

Existe controversia en cuanto al uso de nutrición enteral o nutrición parenteral. Diversos estudios sugieren que la nutrición parenteral promueve un cierre más rápido de la fístula, al disminuir la peristalsis. Sin embargo, generalmente se prefiere comenzar con una nutrición enteral y recurrir a la nutrición parenteral en caso de falta de respuesta⁹.

En los últimos años se están publicando varios casos de fístulas cervicales tratadas con somatostatina, o sus análogos sintéticos como el octreótido. El uso de estos fármacos se debe a sus numerosas acciones biológicas: inhibición de secreción de hormonas y péptidos gastrointestinales, inhibición de secreciones gástricas, pancreáticas e

intestinales, disminución del peristaltismo intestinal, etc. Las dosis habituales son 6 mg de somatostatina diarios en perfusión continua, o 100-200 mcg/8 horas subcutáneos de octreótido, durante un periodo aproximado de quince días. En los casos publicados, el uso de estos fármacos conlleva una marcada disminución de la producción de quilo en las primeras 24 horas, sin apenas efectos secundarios. Desafortunadamente, hasta el momento no hay guías detalladas sobre el tratamiento óptimo con octreótidos en el manejo de la fístula linfática cervical¹⁰.

Si el manejo conservador no tiene éxito, es necesario recurrir a la cirugía. La mayoría de los autores sugieren que ante una salida de contenido linfático comprendido entre 500 y 1000 ml/día, durante una semana con tratamiento médico, es aconsejable la revisión quirúrgica del conducto torácico; y en cualquier caso, todos ellos coinciden en que el manejo conservador debe limitarse a un periodo máximo de 30 días¹⁻⁵. Además de la ligadura del conducto torácico, el uso de colgajos musculares locoregionales para una cobertura adicional del lecho quirúrgico^{3,4,7}, y de agentes esclerosantes como compuestos de fibrina, cianoacrilato o mallas de poliglactina, pueden favorecer el cese de la fístula¹¹.

En resumen, el diagnóstico y tratamiento precoz de la fístula linfática cervical es esencial para un óptimo resultado. Deben tenerse en cuenta las distintas estrategias a la hora de decidir el mejor plan terapéutico. A continuación se propone un algoritmo de tratamiento basado en nuestra experiencia clínica (Figura 3).

El tratamiento es inicialmente conservador mediante control de la dieta, reposo, drenaje aspirativo y análogos de somatostatina. Ante un drenaje linfático activo a los 5-7 días de tratamiento, es aconsejable el cambio a nutrición parenteral para promover el cierre de la fístula. Si con estas medidas el drenaje linfático remite, se procede a la reintroducción paulatina de TCL en la dieta y retirada del octreótido. En caso contrario, cuando la fístula linfática permanece activa a las 2-3 semanas, con un débito entre 500 y 1000 ml/día, debe considerarse la revisión quirúrgica del conducto torácico para lograr el cese de la fístula.

Para poder comparar las distintas estrategias terapéuticas, son necesarios estudios prospectivos randomizados.

BIBLIOGRAFÍA

1. López Otero MJ, Fernández López MT, Outeiriño Blanco E, Álvarez Vázquez P, Pinal Osorio I, Iglesias Diz D. Fístula linfática cervical: manejo conservador. *Nutr Hosp.* 2010;25(6):1041-4.
2. Gregor RT. Management of chyle fistulization in association with neck dissection. *Otolaryngol Head Neck Surg.* 2000;122(3):434-9. DOI: 10.1067/mhn.2000.95229.
3. Nussenbaum B, Liu JH, Sinard RJ. Systematic management of chyle fistula: the Southwestern experience and review of the literature. *Otolaryngol Head Neck Surg.* 2000;122(1):31-8. DOI: 10.1016/S0194-5998(00)70140-9.
4. Ammar K, Tubbs RS, Smyth MD, Wellons JC 3rd, Blount JP, Salter G, et al. Anatomic landmarks for the cervical portion of the thoracic duct. *Neurosurgery.* 2003;53(6):1385-7.
5. Phang KL, Bowman M, Phillips A, Windsor J. Review of thoracic duct anatomical variations and clinical implications. *Clin Anat.* 2014;27(4):637-44. DOI: 10.1002/ca.22337.
6. Delaney SW, Shi H, Shokrani A, Sinha UK. Management of Chyle Leak after Head and Neck Surgery: Review of Current Treatment Strategies. *Hindawi Int J Otolaryngology.* 2017, Article ID 8362874, 12 pages. DOI: 10.1155/2017/8362874.
7. Campisi CC, Boccardo F, Piazza C, Campisi C. Evolution of chylous fistula management after neck dissection. *Curr Opin Otolaryngol Head Neck Surg.* 2013;21(2):150-6. DOI: 10.1097/MOO.0b013e32835e9d97.
8. Dhiwakar M, Nambi GI, Ramanikanth TV. Drain removal and aspiration to treat low output chylous fistula. *Eur Arch Otorhinolaryngol.* 2014;271(3):561-5. DOI: 10.1007/s00405-013-2534-9.
9. Krishnan S, Robert A, Meguid M. Nutritional support in adults with chyle leaks. *Nutrition.* 2016;32(2):281-6. DOI: 10.1016/j.nut.2015.08.002.
10. Jain A, Singh SN, Singhal P, Sharma MP, Grover M. A prospective study on the role of Octreotide in management of chyle fistula neck. *Laryngoscope.* 2015

;125(7):1624-7. DOI: 10.1002/lary.25171.

11. Cheng L, Lau CK, Parker G. Use of TissuePatch™ sealant film in the management of chyle leak in major neck surgery. Br J Oral Maxillofac Surg. 2014;52(1):87-9. DOI: 10.1016/j.bjoms.2013.09.007.

Prepublicación

Figura 1. Lecho quirúrgico con linfa solidificada.

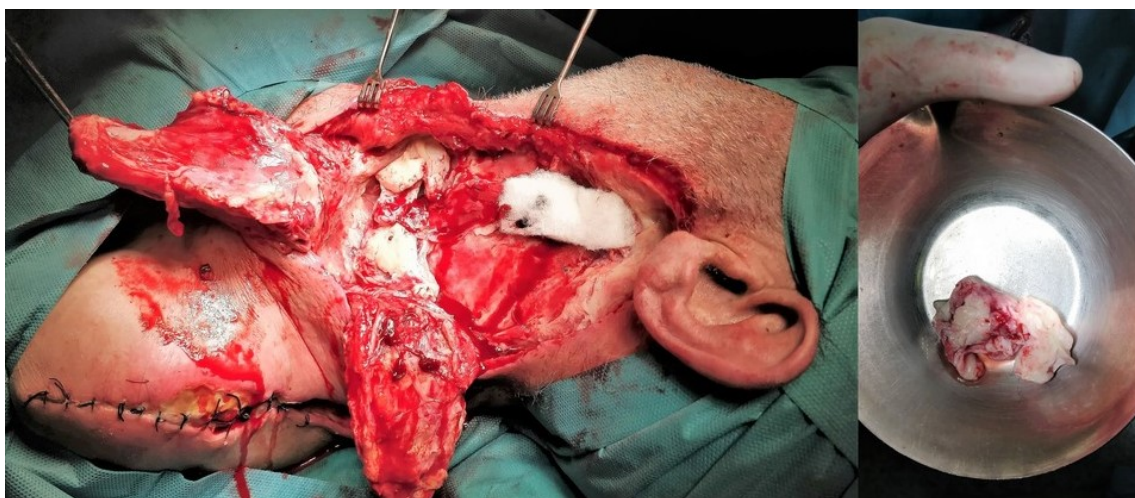


Figura 2. Conducto torácico con emisión de drenaje linfático (flecha).

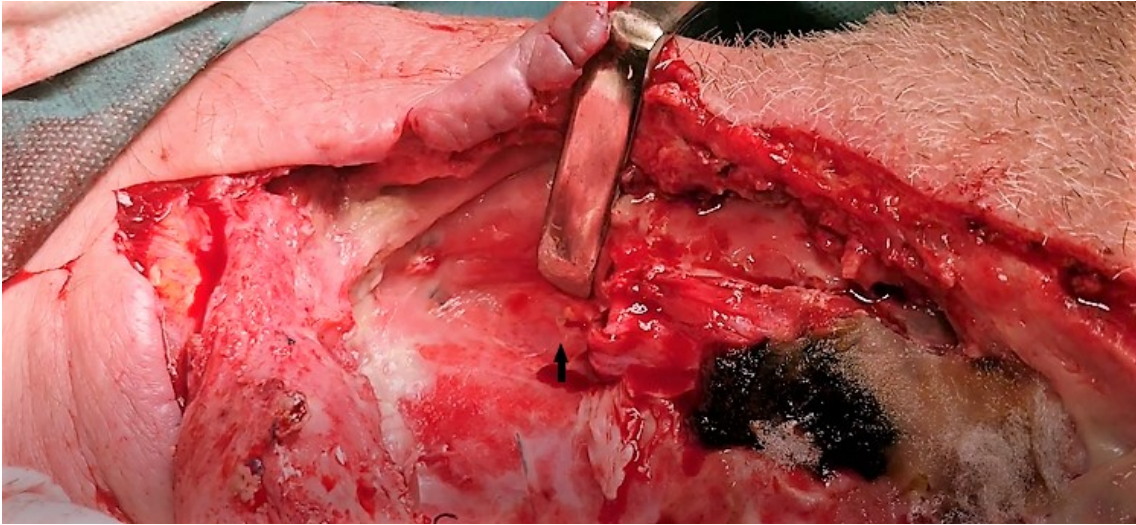

Figura 3. Propuesta de algoritmo terapéutico del manejo de la fístula linfática cervical.

