



Artículo Aceptado para su pre-publicación / Article Accepted for pre-publication

Título / Title:

Fracturas Patológicas de Mandíbula en pacientes adultos mayores: Presentación de una serie de 15 casos / Pathological fractures of the Mandible in elderly patients: a series of 15 cases

Autores / Authors:

Marcelo Oscar Minigutti, Emilio Andres Ramos, Diego Caruso, Juan Manuel Muiño, Ludmila Betsabe Antonelli, Maximiliano Diamante

DOI: [10.20986/recom.2019.1041/2019](https://doi.org/10.20986/recom.2019.1041/2019)

Instrucciones de citación para el artículo / Citation instructions for the article:

Minigutti Marcelo Oscar , Ramos Emilio Andres , Caruso Diego, Muiño Juan Manuel, Antonelli Ludmila Betsabe , Diamante Maximiliano. Fracturas Patológicas de Mandíbula en pacientes adultos mayores: Presentación de una serie de 15 casos / Pathological fractures of the Mandible in elderly patients: a series of 15 cases. j.maxilo 2019. doi: 10.20986/recom.2019.1041/2019.



Este es un archivo PDF de un manuscrito inédito que ha sido aceptado para su publicación en la *Revista Española de Cirugía Oral y Maxilofacial*. Como un servicio a nuestros clientes estamos proporcionando esta primera versión del manuscrito en estado de prepublicación. El manuscrito será sometido a la corrección de estilo final, composición y revisión de la prueba resultante antes de que se publique en su forma final. Tenga en cuenta que durante el proceso de producción se pueden dar errores, lo que podría afectar el contenido final. El copyright y todos los derechos legales que se aplican al artículo pertenecen a la *Revista Española de Cirugía Oral y Maxilofacial*.

FRACTURAS PATOLÓGICAS DE MANDÍBULA EN PACIENTES ADULTOS MAYORES: PRESENTACIÓN DE UNA SERIE DE 15 CASOS

PATHOLOGICAL FRACTURES OF THE MANDIBLE IN ELDERLY PATIENTS: A SERIES OF 15 CASES.

Marcelo Oscar Minigutti^a, Emilio Andrés Ramos^a, Diego Caruso^b, Juan Manuel Muiño^a, Ludmila Betsabé Antonelli^a y Maximiliano Diamante^a

^a *Servicio de Cirugía Maxilofacial, Hospital Dr. César Milstein, Buenos Aires, Argentina*

^b *Departamento de Investigación Clínica, Hospital Dr. César Milstein, Buenos Aires, Argentina*

CORRESPONDENCIA:

Marcelo Oscar Minigutti

mom2687@gmail.com

Recibido: 18 de marzo de 2018

Aceptado: 17 de enero de 2019

RESUMEN

Introducción: Las fracturas patológicas de mandíbula representan menos del 2 % del total de las fracturas de mandíbula y frecuentemente afectan a pacientes adultos mayores. En pacientes mayores de 65 años estas fracturas podrían presentar características diferentes a las de la población general por su asociación con múltiples comorbilidades.

Materiales y métodos: Presentamos un estudio descriptivo retrospectivo de una serie de 15 casos de fracturas patológicas de mandíbula. Solo se incluyeron pacientes mayores de 65 años y se recolectaron las siguientes variables: sexo, edad, etiología, localización, tratamiento y complicaciones postoperatorias. Además se llevó a cabo una revisión de la literatura en PubMed acerca de fracturas patológicas de mandíbula.

Resultados: La edad promedio fue de 72 años (rango: 65-85) y el 67 % (n=10) de los casos fueron pacientes de sexo femenino. La etiología más frecuente fue la osteonecrosis asociada a medicamentos (ONAM) (40 %). La tasa de complicaciones postoperatorias fue del 53 % (8/15). En

la revisión de la bibliografía se identificaron 24 artículos acerca de fracturas patológicas de mandíbula. Solo tres publicaciones incluyen más de 10 pacientes. Ninguna incluye pacientes adultos mayores exclusivamente.

Conclusiones: En nuestra serie encontramos que la etiología más frecuente fue la ONAM. Estos pacientes pueden ser tratados de forma exitosa siguiendo los algoritmos propuestos para la población general, aunque la tasa de complicaciones es elevada (53 %).

ABSTRACT

Introduction: Pathological fractures of the mandible account for fewer than 2 % of all mandibular fractures and often affect elderly patients. In patients over 65 years of age, these fractures may present features that are different from those observed in the general population because of their association with multiple comorbidities.

Materials and methods: In this paper, we present a retrospective study of a series of 15 cases of pathological fractures of the mandible. Only patients over 65 years old were included, and the following variables were collected: sex, age, etiology, localization, treatment and postoperative complications. Additionally, we conducted a literature review in PubMed on pathological fractures of the mandible.

Results: The mean age was 72 years (range 65-85) and 67% (n=10) were female patients. The most common etiology was medicine-related osteonecrosis of the jaws (40 %). The postoperative complication rate was 53 % (8/15). We identified 24 articles assessing pathological fractures of the mandible in our review of the literature. Only three articles included more than 10 patients. None of them related exclusively to elderly patients.

Conclusions: In our series, the most frequently encountered etiology was medicine-related osteonecrosis of the jaws. These patients can be treated successfully following the same algorithms used in the general population, albeit the complication rate is high (53 %).

INTRODUCCIÓN

Las fracturas patológicas de mandíbula se definen como aquellas que ocurren a través de una lesión o porción debilitada de la estructura ósea¹. Representan menos del 2 % del total de las fracturas de la mandíbula² y frecuentemente afectan a pacientes adultos mayores. Considerando

el crecimiento poblacional actual, se estima que el 22 % de la población mundial será mayor de 65 años en 2030³. Esta tendencia se mantiene en los países de altos ingresos y, para ese mismo año, la población de adultos mayores alcanzará aproximadamente el 25 %³.

En pacientes mayores de 65 años las fracturas patológicas de la mandíbula podrían presentar características diferentes a las de la población general por su asociación con múltiples comorbilidades tales como el inmunocompromiso, la desnutrición, el enoismo, el tabaquismo⁴, la diabetes, la hipertensión arterial y las patologías cardíacas⁵. Por otro lado, el incremento de edad y la presencia de comorbilidades asociadas aumentan la morbimortalidad posquirúrgica⁶. Las series de casos publicadas en la bibliografía acerca de fracturas patológicas de mandíbula son escasas y ninguna de estas incluye exclusivamente pacientes adultos mayores. El objetivo de este trabajo es evaluar las características de estas fracturas en una serie de pacientes mayores de 65 años. Se presenta además una revisión narrativa de la bibliografía.

MATERIALES Y MÉTODOS

Presentamos un estudio descriptivo retrospectivo de una serie de 15 casos de fracturas patológicas de mandíbula. La identificación de casos se llevó a cabo a partir de la base de datos del Servicio de Cirugía Maxilofacial del Hospital Dr. César Milstein. Después de su identificación, se revisaron las historias clínicas en papel de los casos ingresados entre julio de 2010 y julio de 2017. Se incluyeron pacientes mayores de 65 años en los que el trazo de la fractura se encontraba asociado a una lesión o a una porción debilitada de la mandíbula. Se excluyeron aquellas ocurridas en mandíbulas atróficas. Se recolectaron las siguientes variables: sexo, edad, etiología, localización, tratamiento y complicaciones postoperatorias. Además se recolectó información acerca del tratamiento de las complicaciones, de la evolución y del tiempo de seguimiento. La elección del tratamiento se llevó a cabo siguiendo el algoritmo propuesto por Coletti y Ord (Figura 1)⁷. En pacientes sin alteraciones sistémicas, con tejido óseo normal y con adecuado remanente óseo, al igual que en pacientes con inmunocompromiso o patología ósea primaria pero sin alteración de la cicatrización ósea, se realizó fijación habitual con osteosíntesis rígida. En pacientes con enfermedad ósea primaria o inmunocompromiso y que además presentaban alteración de la capacidad de la cicatrización ósea se llevó a cabo la resección y colocación de placas de osteosíntesis en combinación o no con colgajos regionales o libres. Se siguieron las mismas pautas de tratamiento para pacientes sin alteraciones sistémicas pero con remanente óseo inadecuado.

Adicionalmente se llevó a cabo una revisión narrativa de la bibliografía en PubMed empleando la siguiente estrategia: "mandibular fractures"[MeSH Terms] AND "pathological"[All Fields] AND ("humans"[MeSH Terms] AND English[lang]). Se incluyeron artículos en inglés, sobre humanos, publicados entre enero de 1965 y agosto de 2017.

RESULTADOS

Se identificaron 15 casos de fracturas patológicas de mandíbula en pacientes adultos mayores. Los datos referidos a sexo, edad, etiología, tratamiento y complicaciones, tratamiento secundario, evolución y tiempo de seguimiento se detallan en la [Tabla I](#). La edad promedio fue de 72 años (rango: 65-85) y el 67 % (n=10) de los casos fueron pacientes de sexo femenino. La etiología más frecuente fue la osteonecrosis asociada a medicamentos (ONAM) (40 %), seguida por el carcinoma de células escamosas (CCE) (27 %) y la osteorradionecrosis (ORN) (20 %). Un caso (6 %) estuvo asociado a mieloma múltiple y otro (6 %) a un quiste odontogénico inflamatorio. El sitio anatómico más frecuentemente afectado fue el cuerpo mandibular (73 %), seguido por la región parasinfisaria (20 %) y finalmente el ángulo mandibular (7 %). Con respecto al tratamiento, en 9 pacientes (60 %) se llevó a cabo la reducción abierta con fijación rígida, en 3 pacientes (20 %) se realizó la resección mandibular con colocación de osteosíntesis rígida y colgajos regionales, en un paciente (6 %) se realizó la resección mandibular con colocación de osteosíntesis rígida y en otro (6%) se utilizó un colgajo libre. Finalmente, un paciente fue tratado con antibióticos sistémicos y antisépticos locales debido a la imposibilidad de ser intervenido bajo anestesia general. La tasa de complicaciones postoperatorias fue del 53 % (8/15). De estas, el 50 % (4/8) presentó exposición de placa de osteosíntesis, el 25 % (2/8) necrosis del colgajo, el 13 % (1/8) fracaso del material de osteosíntesis y el 13 % (1/8) fístula orocutánea. El tratamiento secundario realizado sobre los pacientes que presentaron complicaciones y su evolución se especifica en la [Tabla I](#). Se identificaron 24 artículos acerca de fracturas patológicas de mandíbula. Solo tres publicaciones incluyen más de 10 pacientes^{4,7,8}. Ninguna incluye pacientes adultos mayores exclusivamente. En la [Tabla II](#) se resumen los principales hallazgos de la revisión de la bibliografía.

DISCUSIÓN

Según los reportes de la bibliografía las etiologías más frecuentes de fracturas patológicas de mandíbula son: ORN (33,3 %), osteomielitis (20,5 %), ONAM (11,1 %), CCE (7,6 %), quistes (6,8 %), tumores benignos (5,1 %) y metástasis (4,2 %). En nuestra serie, la ONAM (40 %) fue la etiología más frecuente, seguida por el CCE (26,6 %) y la ORN (20 %). Estas diferencias podrían deberse a la mayor incidencia de ONAM en la población de adultos mayores en comparación con la población general y a la disminución de la incidencia de ORN por el uso creciente de la radioterapia de intensidad modulada. Cabe señalar, además, que nuestro centro recibe derivación de patología maligna de diversas localidades del resto del país. Esta situación, sumada a la agresividad de la lesión, podría explicar el hecho de que el CCE sea la segunda etiología más frecuente de nuestra serie.

El manejo de las fracturas mandibulares patológicas constituye un desafío para el cirujano maxilofacial. Además de la reducción y la fijación de los trazos de fractura, es necesario el tratamiento de la lesión asociada. Coletti y Ord propusieron un algoritmo en el que la decisión terapéutica se toma en función de la condición del tejido óseo, el estado sistémico del paciente y la capacidad de cicatrización de los tejidos. Estos autores informaron de una tasa de complicaciones del 40 % sobre 44 casos de fracturas mandibulares patológicas. Las complicaciones informadas en esta serie fueron: muerte por la enfermedad (6 casos), exposición de placas de osteosíntesis (5 casos), fracaso de la osteosíntesis (4 casos), infección de la osteosíntesis (3 casos), maloclusión (1 caso), infección de injerto (1 caso) y pérdida de seguimiento (1 caso)⁷. El resto de las publicaciones disponibles en la bibliografía no brindan información detallada sobre este punto. En nuestra serie la tasa de complicaciones fue del 53 % empleando el algoritmo de tratamiento propuesto por Coletti y Ord⁷. Estos porcentajes duplican la tasa de complicaciones reportadas en fracturas mandibulares no patológicas^{9,10}. La presencia de comorbilidades múltiples en este grupo de pacientes y la complejidad de las patologías subyacentes (estadios avanzados de ONAM, ORN y CCE) podrían explicar este fenómeno. Con respecto a este último punto, cabe mencionar que el 73 % (n=11) de los casos incluidos en nuestro estudio fueron pacientes oncológicos.

En el subgrupo de pacientes con ONAM se produjo la exposición de material de osteosíntesis en el 50 % de los casos (3 pacientes). El tratamiento secundario consistió en la aplicación de cuidados locales de la herida mediante lavados con solución antiséptica en combinación o no con antibióticos por vía oral. Dos casos evolucionaron favorablemente y uno continuó con tejido óseo necrótico expuesto. En los pacientes con diagnóstico de ONAM, el 83 % (5 casos) evolucionó hacia la cicatrización completa en un periodo de seguimiento de 14 meses. Coletti y Ord informaron de

las mismas de tasas de complicaciones en este grupo de pacientes⁷. En coincidencia con lo informado por otros autores^{4,8}, la peor evolución se produjo en el subgrupo de pacientes con diagnóstico de CCE. Todos ellos presentaban estadios avanzados de la enfermedad y fallecieron tras un periodo de seguimiento promedio de 8 meses. En concordancia con los datos reportados en la bibliografía^{7,8}, la tasa de complicaciones en pacientes con ORN fue elevada (66 %). A pesar de ello, dos de tres pacientes (66 %) evolucionaron favorablemente después del tratamiento secundario en un periodo de 11 meses de seguimiento.

A diferencia de lo que ocurre con las fracturas no patológicas, cuya localización más frecuente es el cuello de cóndilo y el ángulo¹¹, en nuestra serie existió un claro predominio de las fracturas de cuerpo mandibular (73 %).

En nuestro estudio el 67 % de los casos ocurrió en mujeres, en contraposición a otras publicaciones, donde se informa una clara predilección por el sexo masculino^{2,7,8}. Consideramos que los resultados obtenidos en nuestra serie no indican una predilección por el sexo femenino, sino que esta diferencia puede explicarse por la distribución sociodemográfica de nuestro país para esta franja etaria, en la que las mujeres representan un 66 %.

Las series de casos publicadas en la bibliografía acerca de fracturas patológicas de mandíbula son escasas y solo tres incluyen más de diez pacientes^{4,7,8}.

CONCLUSIÓN

En nuestra serie encontramos que la etiología más frecuente fue la ONAM seguida por el CCE y la ORN. Estos pacientes pueden ser tratados de forma exitosa siguiendo los algoritmos propuestos para la población general, aunque la tasa de complicaciones es elevada (53 %). Los pacientes con fracturas patológicas por CCE fueron los que presentaron peor evolución y todos fallecieron en un periodo de seguimiento promedio de 8 meses. En coincidencia con lo observado por otros autores, las tasas de resolución completa de la fractura en pacientes con ONAM tratados mediante este algoritmo parecen ser satisfactorios.

BIBLIOGRAFÍA

1. Ezsiás A, Sugar AW. Pathological fractures of the mandible: a diagnostic and treatment dilemma. *Br J Oral Maxillofac Surg.* 1994;32(5):303-6.
2. Boffano P, Roccia F, Gallesio C, Berrone S. Pathological mandibular fractures: a review of the literature of the last two decades. *Dent Traumatol.* 2013;29(3):185-96.
3. World Population Prospects - Population Division - United Nations. [citado 6 Jan 2018]. Disponible en: <https://esa.un.org/unpd/wpp/Graphs/Probabilistic/POP/65plus/>
4. Carlsen A, Marcussen M. Spontaneous fractures of the mandible concept & treatment strategy. *Med Oral Patol Oral Cir Bucal.* 2016;21(1):e88-94.
5. Davis JW, Chung R, Juarez DT. Prevalence of comorbid conditions with aging among patients with diabetes and cardiovascular disease. *Hawaii Med J.* 2011;70(10):209-13.
6. Lin HS, Watts JN, Peel NM, Hubbard RE. Frailty and post-operative outcomes in older surgical patients: a systematic review. *BMC Geriatr.* 2016;16(1):157.
7. Coletti D, Ord RA. Treatment rationale for pathological fractures of the mandible: a series of 44 fractures. *Int J Oral Maxillofac Surg.* 2008;37(3):215-22.
8. Gerhards F, Kuffner HD, Wagner W. Pathological fractures of the mandible. A review of the etiology and treatment. *Int J Oral Maxillofac Surg.* 1998;27(3):186-90.
9. Van den Bergh B, Heymans MW, Duvekot F, Forouzanfar T. Treatment and complications of mandibular fractures: a 10-year analysis. *J Craniomaxillofac Surg.* 2012;40(4):e108-11.
10. Chen CL, Zenga J, Patel R, Branham G. Complications and Reoperations in Mandibular Angle Fractures. *JAMA Facial Plast Surg.* 2018;20(3):238-243.
11. Morrow BT, Samson TD, Schubert W, Mackay DR. Evidence-based medicine: Mandible fractures. *Plast Reconstr Surg.* 2014;134(6):1381-90.
12. Millett DT, Chapple IL, Hirschmann PN, Corrigan AM. Septic osteoradionecrosis of the mandible associated with pathological fracture: report of two cases. *Clin Radiol.* 1990;41(6):408-10.
13. MacMillan AR, Oliver AJ, Radden BG, Lacy MF. Langerhans cell disease associated with pathological fracture of the mandible. *Aust Dent J.* 1991;36(6):451-5.
14. Furutani M, Ohnishi M, Tanaka Y. Mandibular involvement in patients with multiple myeloma. *J Oral Maxillofac Surg.* 1994;52(1):23-5.
15. Kalantar Motamedi M. H. Aneurysmal bone cysts of the jaws: clinicopathological features,

radiographic evaluation and treatment analysis of 17 cases. *J Craniomaxillofac Surg.* 1998 Feb;26(1):56-62.

16. O'Sullivan D, King P, Jagger D. Osteomyelitis and pathological mandibular fracture related to a late implant failure: A clinical report. *J Prosthet Dent.* 2006 Feb;95(2):106-10.
17. Goddard R, Patel N. Aneurysmal bone cyst masquerading as unknown mandibular metastatic deposit causing pathological fracture. *Dent Update.* 2007;34(4):230-2, 234.
18. Dos Anjos Pontual ML, da Silveira MM, de Assis Silva Lima F, Filho FW. Eosinophilic granuloma in the jaws. *Oral Surg Oral Med Oral Pathol Oral Radiol Endod.* 2007 Dec;104(6):e47-51.
19. Ogasawara T, Sano K, Hatsusegawa C, Miyauchi K, Nakamura M, Matsuura H. Pathological fracture of the mandible resulting from osteomyelitis successfully treated with only intermaxillary elastic guiding. *Int J Oral Maxillofac Surg.* 2008;37(6):581-3.
20. Jham BC, Aguiar MC, Jham AC, Duraes GV, Fernandes AM. Successful conservative treatment of osteoradionecrosis of the mandible associated with pathological fracture. *Minerva Stomatol.* 2008;57(1-2):65-9.
21. Wongchuensoontorn C, Liebehenschel N, Wagner K, Fakler O, Gutwald R, Schmelzeisen R, et al. Pathological fractures in patients caused by bisphosphonate-related osteonecrosis of the jaws: report of 3 cases. *J Oral Maxillofac Surg.* 2009;67(6):1311-6.
22. Gallego L, Junquera L, Pelaz A, Costilla S. Pathological mandibular fracture after simple molar extraction in a patient with osteogenesis imperfecta treated with alendronate. *Med Oral Patol Oral Cir Bucal.* 2010;15(6):e895-7.
23. Vigliaroli E, Broglia S, Iacovazzi L, Maggiore C. Double pathological fracture of mandibula caused by actinomycotic osteomyelitis: a case report. *Minerva Stomatol.* 2010;59(9):507-17.
24. Kuijpers SC, van Roessel EW, van Merkesteyn JP. Unusual case of a conservatively treated pathological fracture after sequestrectomy in a patient with long-term oral bisphosphonate use. *J Craniomaxillofac Surg.* 2011;39(1):69-72.
25. Manor E, Joshua BZ, Levy J, Brennan PA, Bodner L. Pathological fracture of the mandible in a paediatric patient with congenital insensitivity to pain with anhidrosis (CIPA). *J Craniomaxillofac Surg.* 2013;41(2):e39-41.
26. Imai T, Michizawa M. "Phoenix jaw"-bone regeneration of the necrotic mandible between pathological fractures: an unusual but evocative course of bisphosphonate-related osteonecrosis. *J Craniofac Surg.* 2014;25(4):e333-6.
27. Chell M, Idle M, Green J. Case report: an unusual finding of a solitary bone cyst in a patient

with a fractured mandible. Dent Update. 2015;42(10):977-8.

28. Roldan CJ, Paniagua L. Complications of new medications. West J Emerg Med. 2015;16(1):154-6.
29. Oliveira MR, Fernandes D, Gabrielli MA, Andrade CR, Navarro CM, Pereira-Filho VA. Pathological mandibular fracture associated with diffuse large b-cell lymphoma in HIV-positive patient. J Craniofac Surg. 2016;27(8):2084-2087.
30. Jauhar P, Handley T, Hammersley N. A Pathological fracture of the mandible due to osteomyelitis following a full dental clearance. Dent Update. 2016;43(2):168-70, 173, 175.

Tabla I. Sexo, edad, etiología, localización, tratamiento y complicaciones del tratamiento

N	Sexo, Edad	Etiología	Localización	Tratamiento	Complicaciones	Tratamiento Secundario	Evolución	Seguimiento
1	F, 66	CCE (estadio IVa)	Cuerpo	Resección + RAFR + CPM	-	-	Muerte por enfermedad	8 meses
2	F, 81	ONAM (estadio 3) Alendronato v.o.	Cuerpo	Secuestrectomía + RAFR	Exposición de placa de osteosíntesis	Medidas de higiene oral	Cicatrización completa	18 meses
3	F, 65	ORN	Cuerpo	Secuestrectomía + RAFR	Exposición de placa de osteosíntesis	Antibióticos y medidas de higiene oral.	Muerte por enfermedad	6 meses
4	F, 68	ORN	Cuerpo	RAFR	-	Cicatrización completa	Cicatrización completa	22 meses
5	M, 65	CCE (estadio IVa)	Cuerpo	Resección + RAFR + colgajo microquirúrgico	Necrosis de colgajo	CPM	Muerte por enfermedad	6 meses
6	F, 76	CCE (estadio IVa)	Cuerpo	Resección + RAFR + CPM	Necrosis de colgajo	CPM	Muerte por enfermedad	10 meses
7	M, 85	ORN	cuerpo	Antibióticos + antisépticos locales	Fístula orocutánea	-	Cierre de tejidos blandos	11 meses
8	F, 70	ONAM (estadio 3) Ácido zoledrónico e.v.	Cuerpo	Resección + RAFR	Exposición de placa	Medidas de higiene oral	Persistencia de dehiscencia con tejido óseo expuesto	18 meses
9	F, 70	ONAM (estadio 3) Alendronato v.o.	Parasinfisiaria	RAFR	Exposición de placa	Medidas de higiene oral	Cicatrización completa	19 meses
10	M, 68	ONAM (estadio 3) Ácido zoledrónico e.v.	Ángulo	Secuestrectomía + RAFR	-	-	Cicatrización completa	12 meses
11	F, 84	ONAM (estadio 3) Alendronato v.o.	Cuerpo	RAFR	-	-	Cicatrización completa	6 meses
12	F, 75	CCE	Cuerpo	Resección + RAFR + CPM	Fracaso de osteosíntesis	Recambio de osteosíntesis	Muerte por enfermedad	10 meses
13	M, 82	ONAM (estadio 3) Ácido Zoledrónico e.v.	Parasinfisiaria	Secuestrectomía + RAFR	Dehiscencia y exposición ósea	Medidas de higiene oral	Cicatrización completa	14 meses
14	M, 67	Mieloma múltiple	Cuerpo	RAFR	-	-	Cicatrización completa	13 meses
15	F, 65	Quiste inflamatorio	Parasinfisiaria	Quistectomía + RAFR	-	-	Cicatrización completa	17 meses

CCE: carcinoma de células escamosas; CPM: colgajo del músculo pectoral mayor; e.v.: vía endovenosa; F: femenino; M: masculino; ONAM: osteonecrosis asociada a medicamentos; ORN: osteorradionecrosis; RAFR: reducción abierta y fijación rígida; v.o.: vía oral.

Tabla II. Revisión de la bibliografía

Autor	Año	n	Etiología	Tipo de estudio
Millet <i>et al.</i> ¹²	1990	2	ORN	Serie de casos
MacMillan <i>et al.</i> ¹³	1991	1	Granuloma eosinofílico	Presentación de caso
Ezsiás <i>et al.</i> ¹	1994	4	Quistes (3 casos) CCE (1 caso)	Serie de casos
Furutani <i>et al.</i> ¹⁴	1994	1	Mieloma múltiple	Serie de casos
Gerhards <i>et al.</i> ⁸	1998	30	ORN (9 casos) Osteomielitis (6 casos) Atrofia (4 casos) Quistes (3 casos) Tumores benignos (3 casos), MTTs (3 casos) Mieloma múltiple (caso) CCE (3 casos)	Serie de casos y revisión de bibliografía
Kalantar <i>et al.</i> ¹⁵	1998	1	QOA	Serie de casos
O'Sullivan <i>et al.</i> ¹⁶	2006	1	Osteomielitis	Presentación de caso
Goddard <i>et al.</i> ¹⁷	2007	1	QOA	Presentación de caso
Dos Anjos Pontual <i>et al.</i> ¹⁸	2007	1	Granuloma eosinofílico	Presentación de caso
Ogasawara <i>et al.</i> ¹⁹	2008	1	Osteomielitis	Presentación de caso
Coletti y Ord ⁷	2008	44	ORN (19 casos) Osteomielitis (13 casos) ONAM (4 casos) CCE (4 casos) MTTs (2 casos) Tumor benigno (1 caso) Quiste (1 caso)	Serie de casos
Jham <i>et al.</i> ²⁰	2008	1	ORN	Presentación de caso
Wongchuensoontorn <i>et al.</i> ²¹	2009	3	ONAM	Serie de casos
Gallego <i>et al.</i> ²²	2010	1	ONAM	Presentación de caso
Vigliaroli <i>et al.</i> ²³	2010	1	Osteomielitis	Presentación de caso
Kuijpers <i>et al.</i> ²⁴	2011	1	ONAM	Presentación de caso
Boffano <i>et al.</i> ²	2013	-	-	Revisión de bibliografía
Manor <i>et al.</i> ²⁵	2013	1	CIPA	Presentación de caso
Imai <i>et al.</i> ²⁶	2014	1	ONAM	Presentación de caso
Chell <i>et al.</i> ²⁷	2015	1	QOS	Presentación de caso
Roldan <i>et al.</i> ²⁸	2015	1	ONAM	Presentación de caso
Oliveira <i>et al.</i> ²⁹	2016	1	Linfoma	Presentación de caso
Jauhar <i>et al.</i> ³⁰	2016	1	Osteomielitis	Presentación de caso
Carlsen <i>et al.</i> ⁴	2016	17	ORN (8 casos) CCE (3 casos), ONAM (2 casos) Tumores benignos (2 casos) Osteomielitis (1 caso) Quiste (1 caso)	Serie de casos

CCE: carcinoma de células escamosas; CIPA: insensibilidad congénita al dolor con anhidrosis; MTTs: metástasis; ONAM: osteonecrosis asociada a medicamentos; ORN: osteorradionecrosis; QOA: quiste óseo aneurismático; QOS: quiste óseo simple.

Estrategia de búsqueda: "mandibular fractures"[MeSH Terms] AND "pathological"[All Fields] AND ("humans"[MeSH Terms] AND English[lang])

TRATAMIENTO RACIONAL

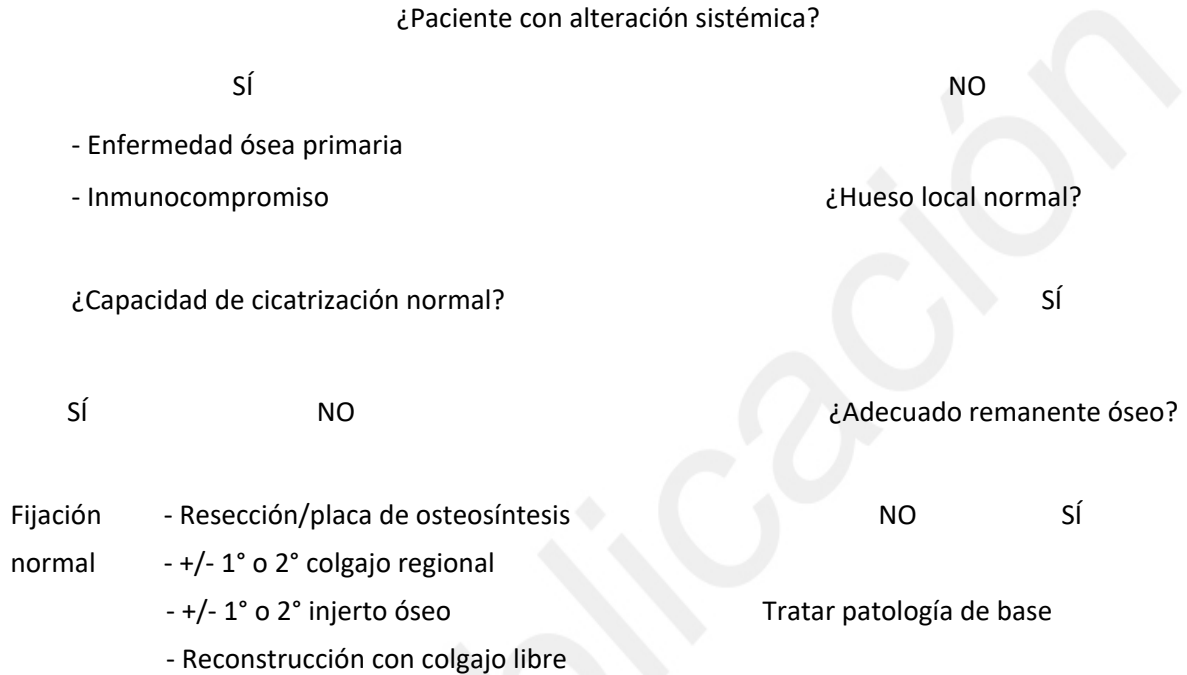


Figura 1. Algoritmo de tratamiento de fracturas patológicas de mandíbula (modificado de Coletti y Ord, 2008⁷).